

# CONSENSO NACIONAL INTER-SOCIEDADES SOBRE CIRUGÍA ONCOPLÁSTICA EN CÁNCER DE MAMA

- Abril de 2012 -

Instituciones Participantes:

**Asociación Médica Argentina**  
**Academia Argentina de Cirugía**  
**Sociedad Argentina de Mastología**  
**Sociedad Argentina de Patología**  
**Sociedad Argentina de Radiología**  
**Asociación Argentina de Cirugía**  
**Sociedad Argentina de Cancerología**  
**Instituto de Oncología Ángel H. Roffo**  
**Sociedad Argentina de Cirugía Plástica**  
**Asociación Argentina de Oncología Clínica**  
**Sociedad de Cirugía Plástica de Buenos Aires**  
**Asociación Argentina de Ginecología Oncológica**  
**Sociedad Argentina de Terapia Radiante Oncológica**  
**Sociedad de Obstetricia y Ginecología de Buenos Aires**

**Federación Argentina de Sociedades de Ginecología y Obstetricia** Convocadas por la Academia Nacional de Medicina, por intermedio del Instituto de Estudios Oncológicos, ante la iniciativa de la Sociedad Argentina de Mastología, las entidades autoras, miembros del Programa Argentino de Consensos de Enfermedades Oncológicas y del Programa Nacional de Consensos Inter-Sociedades, avalan este Consenso Multidisciplinario, que aúna los criterios propuestos por los profesionales que se encuentran involucrados en la prevención, diagnóstico y tratamiento del Cáncer de Mama.

Las Instituciones autoras se comprometen a difundir y promover el uso del contenido de este documento en todas las áreas y entidades responsables del manejo de la Salud, Institutos Nacionales, PAMI, Provinciales, Municipales, Colegios Médicos, entidades de Medicina Prepaga, Obras Sociales, Mutuales, Superintendencia de Seguros de Salud de la Nación, Hospitales de Comunidad, Hospitales Universitarios, demás entidades relacionadas y su aplicación por todos los especialistas del país.



## **INTRODUCCIÓN**

Asociada a la mastectomía y a la conservación mamaria, la cirugía reconstructiva fue ocupando un lugar fundamental en la terapéutica del cáncer de mama. Las técnicas quirúrgicas propuestas para prevenir o corregir las secuelas del tratamiento quirúrgico son clasificadas en la actualidad bajo el término general de "Cirugía Oncoplástica" (COP).

Esta denominación la utilizó por primera vez Werner Audretsch (1) en 1994 para incluir los procedimientos de reconstrucción inmediata de los defectos secundarios a mastectomías parciales.

En 1998 en la 1er Conferencia de Consenso Europeo de Cáncer de Mama de Florencia, Italia (EBCC-1) (2) se incluyó por primera vez a la Reconstrucción mamaria como parte integral del tratamiento quirúrgico primario de la enfermedad.

### **Referencias**

1. Audretsch W, et al. Oncoplastic Surgery: "Target" volume reduction, (BCT mastopexy) lumpectomy reconstruction (BCT reconstruction) and flap supported operability in breast cancer. *Proceedings of the Second European Congress on Senology, Viena, Austria. October; Bologna, Italy: Monduzzi;* 139-157, 1994.
2. Cataliotti I., Costa A., Daly P., Fallowfield L., Freilich G., Holmberg L., Piccart M., Van de Velde C. and Veronesi U. "Florence Statement on Breast Cancer, 1998. Forging the Way Ahead for More Research on and Better Care in Breast Cancer". *European Journal of Cancer, Vol.35, No. 1 pp. 14-15, 1999.*

## **DEFINICIÓN y CONCEPTO DE CIRUGÍA ONCOPLÁSTICA EN EL TRATAMIENTO DEL CÁNCER DE MAMA**

Sobre el término "Cirugía Oncoplástica de Mama" (COM), mucho se ha escrito en los últimos años, probablemente sin considerar para su utilización su definición original. De acuerdo a lo expuesto por Werner Audretsch en 1994 (1), la "Cirugía Oncoplástica de mama" originariamente incluía a todos los abordajes quirúrgicos de cirugía plástica y reconstructiva tendientes a lograr en el tratamiento conservador una resección oncológica con márgenes satisfactorios tratando de minimizar las potenciales deformidades y obtener mejores resultados cosméticos.

Posteriormente y luego de pasar por diferentes denominaciones relacionadas a la técnica realizada como: "Cosmetic quadrantectomy" (Silverstein) (2), "Low pole tumor reduction mammoplasty" (Clough) (3), "Central Tumor reduction" (Grisotti) (4), etc, el concepto fue ampliado al término "Tumor-Specific Immediate Reconstruction" (TSIR) (5) propuesto por el Cirujano Plástico de Estados Unidos John Bostwick 3º en 1996 donde se incluyen no solo las técnicas de prevención de las secuelas del tratamiento conservador sino también todo el espectro de técnicas para la reconstrucción inmediata post mastectomía parcial o total (Reconstrucción Mamaria inmediata), la corrección de las secuelas de las mismas (Reconstrucción Mamaria diferida) y la reparación inmediata en el tratamiento quirúrgico de los tumores localmente avanzados y recurrencias en la pared torácica. En la actualidad luego de estas discrepancias en la nomenclatura es uniforme en la comunidad médica la asociación del término "Cirugía Oncoplástica de Mama" a la clasificación de John Bostwick 3º tanto en las publicaciones latinas como anglosajonas.

Es importante aclarar que dentro del concepto de COM se incluyen también las técnicas desarrolladas para la cirugía de prevención en pacientes de alto riesgo (Mastectomías de reducción de riesgo).

## Referencias

1. Audretsch W, et al. Oncoplastic Surgery: "Target" volume reduction, (BCT mastopexy) lumpectomy reconstruction (BCT reconstruction) and flap supported operability in breast cancer. *Proceedings of the Second European Congress on Senology, Viena, Austria. October; Bologna, Italy: Monduzzi;* 139-157, 1994.
2. Silverstein M. Cosmetic Quadrantectomy. Present at the *Annual Miami Breast Cancer Conference, Miami Fl. Spring, 1993.*
3. Clough K et al. Conservative treatment of the breast cancer by mammoplasty and irradiation: A new approach to lower quadrant tumors. *Plast. Reconstr. Surg* 96:363-370, 1995.
4. Grisotti A. Immediate reconstruction after partial mastectomy. *Oper Tech Plast. Reconstr. Surg.* 1:1-12, 1994.
5. Audretsch W, et al. "Tumor-specific immediate reconstruction (TSIR) in breast cancer patients. *Perspect Plast Surg* 11: 71-106, 1998.

## CLASIFICACIÓN

La COM se puede clasificar esquemáticamente en

a- Reconstrucción mamaria post-Mastectomía (RMPM).

- Reconstrucción Mamaria Inmediata (RMI-PM). Es la que se realiza en el momento de la resección oncológica.

La RMI de acuerdo a la resección de la piel de la mama o del complejo areola-pezones (CAP)

puede clasificarse a su vez en:

- Convencional o No Skin Sparing Mastectomy (No-SSM) cuando la envoltura cutánea se reseca sin dejar piel de la mama en exceso.
- Mastectomía con conservación de piel o Skin Sparing Mastectomy (SSM) cuando se conserva la mayor cobertura cutánea posible y el surco submamario pero reseca el complejo areola-pezones e incisiones de biopsias previas y/o cicatrices de biopsias percutáneas diagnósticas.

Las Mastectomías con conservación de piel (SSM) a su vez pueden dividirse en 5 grupos (1-2-3):

- I. Resección del CAP periareolar o losángica conservando la piel de la mama.
  - II. Resección del CAP con extensión medial o lateral reseca cicatriz de biopsia previa.
  - III. Resección del CAP periareolar e incisión separada reseca cicatriz de biopsia previa.
  - IV. Resección losángica de piel más amplia incluyendo el CAP para tratar de disminuir la ptosis (indicado en mamas ptósicas e hipertróficas)
  - V. Resección de piel y CAP con "pattern" de "T" invertida (mamas ptósicas e hipertróficas)
- Mastectomía con conservación de piel y Areola o Areola Sparing Mastectomy (ASM) cuando se conserva toda la cobertura cutánea, la areola y el surco submamario pero reseca el pezón e incisiones de biopsias previas y/o cicatrices de biopsias percutáneas diagnósticas.
  - Mastectomía con conservación de piel y complejo areola pezones o Nipple Sparing Mastectomy (NSM) cuando se conserva toda la cobertura cutánea, la areola, el pezón y el surco submamario e incisiones de biopsias previas y/o cicatrices de biopsias percutáneas diagnósticas.

- Reconstrucción Mamaria Diferida (RMD-PM). Es la que se realiza transcurrido un período variable después de la mastectomía

b- Reconstrucción post Cirugía Conservadora.

- Reconstrucción Mamaria Inmediata (RMI-CC). Es la que se realiza en el momento de la resección oncológica parcial de la mama para prevenir las secuelas de la resección y posterior radioterapia (RT).

- Reconstrucción Mamaria Diferida (RMD-CC). Es la que se realiza transcurrido un período variable después del tratamiento conservador para corregir las secuelas quirúrgicas y actínicas.

c- Reconstrucción de los defectos de la pared torácica y de partes blandas secundarios al tratamiento quirúrgico del cáncer de mama localmente avanzado y de las recurrencias locales extensas.

## Referencias

1. Toth B, Lappert P. Modified skin incisions for mastectomy: the need for plastic surgical input in preoperative planning. *Plast Reconstr Surg.* 1991 Jun; 87(6):1048-53.
2. Carlson G, Bostwick J 3rd, Styblo T, Moore B, Bried J, Murray D, Wood W. Skin-sparing mastectomy. Oncologic and reconstructive considerations. *Ann Surg.* 1997 May;225 (5):570-5.
3. Hammond D. Use of a skin-sparing reduction pattern to create a combination skin-muscle flap pocket in immediate breast reconstruction. *Plast Reconstr Surg.* 2002 Jul;110(1):206-11.

## **RECONSTRUCCIÓN MAMARIA POST-MASTECTOMÍA (RMPM)** **CONSIDERACIONES ONCOLÓGICAS Y TÉCNICAS**

En RMPM es necesario analizar individualmente cada paciente y decidir su indicación de acuerdo a los siguientes factores:

- Factores que puedan incrementar la morbilidad
- Factores que permitan decidir el momento y la técnica de la reconstrucción

### Factores que puedan incrementar la morbilidad

Varios factores pueden influir en la indicación de la reconstrucción mamaria en relación a la tasa de complicaciones y por consecuencia la elección de la técnica y el momento como son:

- Obesidad
- Diabetes
- Tabaquismo
- Enfermedades Autoinmunes
- Radioterapia previa

Fundamentalmente la obesidad, el tabaquismo y la radioterapia previa pueden ser condicionantes de un incremento de la tasa de complicaciones con cualquiera de las técnicas actuales de reconstrucción más frecuentemente indicadas. La obesidad puede incrementar hasta 12 veces las tasas de complicaciones (1), el tabaquismo por el efecto vasoconstrictor directo a nivel de la piel e indirecto de inhibición del flujo

capilar por liberación de catecolaminas mediado por la nicotina produce aumento en las necrosis de los colgajos de la mastectomía (2-3) y trastornos vasculares varios en las técnicas con tejido autólogo (4-5). La entrega de radioterapia previa podría alterar el proceso de reconstrucción a partir de una eventual alteración vascular del lecho o producción de algún grado de fibrosis que se vincularía con trastornos de la cicatrización. (7-8)

Si bien como único factor la diabetes no incrementa significativamente las complicaciones, el impacto es mayor cuando se asocia a la obesidad y/o radioterapia produciendo un aumento en los índices de infecciones y necrosis cutánea (4-6).

A pesar de lo limitado de la bibliografía sobre el tema, en general las pacientes con enfermedades autoinmunes pueden ser reconstruidas con su patología estable, prefiriéndose evitar las técnicas que utilizan prótesis por la asociación de estas con el aumento de anticuerpos antinucleares (ANA) y desarrollo del Síndrome Anticardiolipinas (9-10).

### Factores que permitan decidir el momento y la técnica de la reconstrucción

En este ítem es fundamental evaluar los siguientes factores:

#### ¿Reconstrucción mamaria inmediata o diferida?

La RMI es actualmente indicada en la mayoría de las pacientes en los centros con entrenamiento en tratamiento oncológico y reconstructivo del cáncer de mama. Sin embargo todavía existen varias cuestiones por resolver al respecto como: por un lado la relación de este procedimiento, la técnica elegida, la posibilidad de ejecución de la radioterapia adyuvante y sus consecuencias, y por otro, los resultados cosméticos, psicológicos en el tiempo y el impacto en la calidad de vida de las pacientes.

En Estados Unidos hay publicaciones que informan que a pesar de la seguridad oncológica y el beneficio estético que produce la RMI es realizada a menos del 20% de las pacientes (11). Factores socioeconómicos, raciales, geográficos o formativos juegan un rol significativo en la indicación de los procedimientos inmediatos (12).

#### Factores oncológicos de decisión (FOD)

En la RMI hay que considerar “factores oncológicos de decisión” (FOD) que influyen en la indicación del momento de la reconstrucción por la posible interconurrencia del procedimiento reconstructivo con la ejecución de los tratamientos adyuvantes y el índice de complicaciones.

También hay que analizar “consideraciones técnicas” que tienen influencia directa en la RMI con el resultado cosmético final.

Los FOD tienen que ver con:

- Características histológicas del tumor, tamaño, velocidad de crecimiento, etc. (de preferencia deben ser obtenidos por biopsia histológica por punción, Core o Mammotome)
- Evaluación del compromiso axilar clínico o determinado por métodos complementarios no invasivos (Ecografía, PET), mínimamente invasivos (Citología, Core Biopsy) o por biopsia diferida con anestesia local del Ganglio Centinela.

La importancia de evaluar estos factores de decisión tiene relación directa con la posibilidad de necesidad de adyuvancia con Radioterapia post-mastectomía y la implicancia en la indicación del momento (RMI o RMD) o la técnica (expansores o tejido autólogo) de la reconstrucción.

Es fundamental aclarar que todos los elementos para la evaluación de los FOD deben ser utilizados en relación a criterio y experiencia de los profesionales actuantes

Sobre estos puntos es válido analizar dos situaciones puntuales:

### Técnica del Ganglio Centinela (GC) y Reconstrucción Mamaria Inmediata

La inclusión de la investigación del ganglio centinela en el tratamiento del cáncer de mama y la toma de conducta o no en relación al resultado de la biopsia intraoperatoria motivó, cuando estaba indicada una RMI, la necesidad de analizar cuidadosamente la técnica de reconstrucción a elegir.

Si elegimos utilizar prótesis o expansores la eventualidad de necesitar un vaciamiento axilar posterior a un falso negativo de la biopsia por congelación, no trae inconvenientes debido a que, por una incisión axilar independiente a la cicatriz de la mastectomía se puede lograr el objetivo sin alterar el resultado de la reconstrucción.

Cuando indicamos una RMI con un colgajo microquirúrgico de tejido abdominal, la anastomosis arterial y venosa se realiza de rutina con los vasos mamarios internos para evitar, de ser necesario una re-exploración axilar, lesionar una anastomosis en dicha región (vasos tóraco-dorsales).

### Reconstrucción Mamaria Inmediata y Tratamientos Adyuvantes

Esta publicado y demostrado que la asociación de RMI y adyuvancia (13-14) con quimioterapia (QT) no demora el inicio del tratamiento ni aumenta la tasa de complicaciones de la reconstrucción.

No es tan claro el panorama cuando es necesario realizar Radioterapia adyuvante post-mastectomía (RTPM) y RMI.

Las indicaciones de RTPM han variado en los últimos años y debe considerarse la misma en las pacientes según el estado ganglionar, el tamaño tumoral y otros factores pronósticos como los histológicos. El status axilar, independientemente del tamaño tumoral, con axilas positivas con 1 a 3 ganglios comprometidos o 4 o más ganglios, pueden ser indicación de RTPM indistintamente de acuerdo a experiencia o protocolos de tratamiento actuales (15).

Estas pautas cobran importancia en las indicaciones de RMI en relación a la interurrencia que puede haber en la asociación de expansores (técnica más frecuentemente indicada en la actualidad en RMI) y radioterapia (16). Por lo tanto, es fundamental el trabajo interdisciplinario. Los tiempos de adyuvancia y reconstrucción, así como el tipo de la misma, deben ser considerados en conjunto por el cirujano, el oncólogo y el radioterapeuta.

Es sabido que la reconstrucción con expansores y prótesis es la más utilizada en la actualidad (76% de todas las reconstrucciones mamarias en Estados Unidos - American Society of Plastic Surgery, 2007) y también son conocidos los efectos negativos de la radioterapia en los resultados cosméticos de estas reconstrucciones en relación al aumento de las complicaciones y la alta tasa de contracturas capsulares severas (cerca al 50%) (17-18).

Por otro lado la utilización de expansores con válvula metálica incorporada genera una controversia sobre la dificultad técnica que puede generar ésta válvula en la correcta ejecución de la radioterapia y la homogeneidad de las dosis administradas (16-19).

Estas alternativas nos obligan a tener que depurar las indicaciones de RMI y dividir claramente 2 grupos de pacientes. Por un lado las que tengan grandes chances de necesitar RTPM a las que se les diferirá la RM o previa consulta con la paciente se les propondrá una técnica reconstructiva que tolere mejor los efectos de la RTPM que los expansores y prótesis. En estas situaciones particulares se puede indicar RM con tejido autólogo (Tram Flap y todas sus variedades: Pediculado, Microquirúrgico, etc), si bien estas técnicas toleran mejor la radioterapia que los materiales protésicos pueden tener también secuelas fibrosas y resultados insatisfactorios en el tiempo que requieren correcciones secundarias en alrededor del 25% de los casos. (20) A pesar de lo controversial de la bibliografía es importante

mencionar un reciente meta-análisis de Barry (21) que analizó 1105 pacientes de 11 estudios apropiadamente seleccionados sometidas a RM y RTPM que concluyó que cuando la radioterapia adyuvante fue necesaria la RM con tejido autólogo presentó menos morbilidad y mejores resultados en el tiempo en comparación con la RM con prótesis.

El segundo grupo es el de los pacientes sin necesidad de RTPM a quienes perfectamente se le puede ofrecer una RMI con expansores y/o prótesis.

Una mención especial merece la situación de conocer la indicación de RTPM a posteriori de haber colocado un expansor mamario con válvula metálica incorporada. En este caso la táctica que se puede indicar siguiendo la experiencia del Memorial Sloan Kettering de New York (Peter Cordeiro) (22) es realizar primero la quimioterapia adyuvante, cambiar el expansor por una prótesis de siliconas y luego realizar la radioterapia. Este orden permite evitar irradiar el expansor con los inconvenientes que esto trae y mantener un resultado más armónico disminuyendo la tasa de complicaciones. Una publicación reciente de Maurizio Nava del Istituto Nazionale dei Tumori de Milán, Italia (23) demuestra que este retraso de la realización de la RT para colocar la prótesis definitiva previamente a su realización disminuye el porcentaje de complicaciones y no incrementa el índice de recidivas locales en comparación a irradiar el expansor previo a su recambio. Otra alternativa publicada, quizás más compleja y con más tasa de complicaciones secundarias es la propuesta por Kronowitz del MD Anderson Cancer Center de Houston-Texas (24) que consiste en desinflar el expansor tisular antes de realizar la RTPM y posteriormente reemplazarlo por una reconstrucción mamaria con tejido autólogo microquirúrgico.

#### Consideraciones técnicas que influyen en el procedimiento de RMI y el resultado estético

##### Mastectomías con conservación de piel y del Surco Submamario. (Skin Sparing Mastectomy)

En 1991 Toth y Lappert (25) usaron por primera vez el término “Mastectomía con conservación de piel” y lo definieron como los procedimientos de mastectomía ya sea simple o radical modificada con incisiones que limitan la resección de la misma, incluyendo el complejo areola-pezones, la cicatriz de biopsia previa o la piel próxima a un tumor superficial permitiendo el acceso a la axila para un eventual vaciamiento, pudiendo asociarse a una incisión axilar complementaria en caso de necesidad para facilitar el procedimiento reconstructivo elegido.

Con la utilización de estas técnicas no se observó un incremento del índice de recidivas locales en relación a las mastectomías convencionales sin reconstrucción. (26)

Las recidivas locales representan por lo tanto, más una consecuencia de la biología tumoral, que una falla en la técnica quirúrgica por lo que no extender el límite de la resección de piel parece no alterar el índice de recaídas. (27)

##### Mastectomías con conservación de piel y complejo areola-pezones. (Nipple-Sparing Mastectomy)

Entre los años 1975 y 1985 se publicaron múltiples experiencias con el intento de conservar en la mastectomía el complejo areola-pezones. Esta técnica fue rápidamente abandonada por el alto porcentaje de invasión de la base del pezón observada en todas las series (entre el 8 y el 50%) (28).

En 1999 C. Laronga (29) del MD Anderson publica una nueva experiencia con esta técnica observando índices bajos de compromiso del pezón en pacientes con tumores de mama seleccionados (tumores pequeños, bien diferenciados, alejados del complejo y con axila negativa) y reabre la posibilidad de incluir este procedimiento en el tratamiento actual del cáncer de mama. Nuevas publicaciones confirman lo expuesto por otros autores. (30-31)

En 2008 el grupo de Veronesi y Petit del Instituto Europeo de Oncología de Milán (32) publica una serie de esta técnica de conservación del complejo areola-pezones pero con el agregado de radioterapia intraoperatoria (ELIOT), con buenos resultados oncológicos y cosméticos pero con corto seguimiento.

La seguridad oncológica de la conservación del CAP no está todavía comprobada por estudios prospectivos y randomizados. Varios estudios retrospectivos no han observado a la fecha una tasa de recurrencias locales superior a las esperadas en comparación a las mastectomías convencionales y con conservación de piel. (33)

En todos estos procedimientos (SSM-NSM) es imprescindible, como lo establece el NCCN (National Comprehensive Cancer Network) en su versión de 2012(15), que el equipo quirúrgico esté experimentado en la técnica, se seleccionen correctamente a los pacientes (estadios, tratamientos adyuvantes, etc.), se evalúe correctamente la morbilidad previa (tabaquismo, radioterapia) y siempre se obtengan márgenes de resección apropiados.

**Las indicaciones de NSM terapéuticas deben ser todavía consideradas dentro de protocolos de investigación. (15)**

#### Indicaciones de NSM (protocolos de investigación)

- Distancia del Tumor al CAP >2 cm (determinado por mamografía o RNM)
- Tumor < o = 2.5 cm (determinado por clínica, ecografía, mamografía o RNM)
- No invasión vasculolinfática
- Ganglios axilares clínicamente negativos
- Subgrupo de pacientes con indicación de tratamiento conservador que prefieren Mastectomía
- Mastectomías de Reducción de Riesgo

#### Técnicas de Resección y Reconstrucción Mamaria Inmediata en Mastectomías de Reducción de Riesgo (MRR) (mal llamadas profilácticas)

La denominación de estos procedimientos tiene que ver con el beneficio en bajar el riesgo en los grupos predeterminados de alto riesgo (pacientes portadoras de mutaciones del BRCA I y II, antecedentes familiares múltiples de cáncer de mama, mamas de difícil seguimiento, portadoras de cáncer de mama tratado con factores de alto riesgo asociado, etc.) (34)

Este beneficio de disminución está establecido entre un 90 a 95%, por lo que no es correcto mencionar el término “profilácticas” debido a que hay evidencia que en pacientes con MRR entre un 1 y 10% puede presentarse un carcinoma de mama en tejido mamario residual. (35-36)

Es tan válido técnicamente resecar el complejo areola-pezones como conservarlo. La investigación del ganglio centinela que permitiría por un lado evaluar posible lesiones ocultas en el mismo, o por el otro con su indemnidad completar el procedimiento quirúrgico en las situaciones de patología neoplásica en la pieza de mastectomía, detectada en la biopsia diferida, está en la actualidad en discusión existiendo controversias entre hacerlo siempre, nunca o en casos seleccionados (Ej: pacientes añosas o con antecedentes de carcinoma lobulillar o CLIS). (37-38-39)

En relación a la reconstrucción se puede indicar en la mayoría de los casos prótesis de siliconas, expansores y raramente colgajos miocutáneos.

Resumiendo, en la mayoría de las publicaciones la reconstrucción mamaria inmediata (RMI) ha demostrado que:

- No interfiere ni dificulta la exploración o el tratamiento de la axila (Vaciamiento axilar, GC) en la cirugía primaria o ante la necesidad de un procedimiento secundario en caso de falso negativo en la biopsia por congelación del GC.



- No dificulta ni retrasa la realización de tratamientos adyuvantes químicos, ya sea Quimioterapia (QT), Hormonoterapia (HT), Trastuzumab, etc. (40)
- Puede dificultar la correcta realización de la RTPM dependiendo de la técnica reconstructiva elegida (ej. Expandores con válvula incorporada), aunque el tema es controversial existen alternativas para solucionar este inconveniente. (cambio de expansor por prótesis previo al inicio de la radioterapia)
- No interfiere el seguimiento en la mama reconstruida. (ver ítem Seguimiento Imagenológico de la Mama Reconstruida) (41)
- Incrementa levemente el índice de complicaciones en comparación con la reconstrucción mamaria diferida no teniendo esto impacto en el resultado estético que es superior en la reconstrucción mamaria inmediata ni en la ejecución en tiempo y forma de los tratamientos adyuvantes. (11-42)
- Con o sin conservación de piel no incrementa ni interfiere el tratamiento de las recidivas locales siendo la incidencia de resección de la mama reconstruida por recidivas de aproximadamente el 1%. (43-44)

### Indicaciones de la Reconstrucción Mamaria Inmediata

- Pacientes con indicación de mastectomía por cáncer de mama estadios I y II
- Pacientes con indicación de mastectomía en casos de recurrencias locales de tratamiento conservador que no se presenten con características de carcinoma agudo
- Pacientes con indicación de mastectomía en algunos casos seleccionados de estadios III (T3 N1) con buena respuesta a los tratamientos de inducción. (45)
- En todas estas indicaciones es posible conservar la piel de la mama (SSM) si con esto no se comprometen los márgenes oncológicos de resección y considerando factores que puedan incrementar las complicaciones como cicatrices previas, radioterapia previa o antecedentes de tabaquismo.
- En las indicaciones de RMI por recurrencias locales del tratamiento conservador o en los estadios III (pacientes previamente irradiadas) es aconsejable utilizar técnicas reconstructivas con tejido autólogo (Tram y sus variedades) para disminuir las tasas de complicaciones y mejorar los resultados cosméticos. (46) No es aconsejable indicar RMI con materiales protésicos en estos casos. (47)
- Pacientes con tumores localmente avanzados con o sin compromiso de la pared torácica en donde el procedimiento reconstructivo inmediato es de necesidad para reparar defectos de la resecciones costales o esternales y de partes blandas.
- Pacientes con indicación de mastectomías de reducción de riesgo.

### Contraindicaciones de la Reconstrucción Mamaria Inmediata

- La decisión de la paciente de no reconstruirse. (48)
- Condicionamientos psicológicos evaluados y diagnosticados por especialista como: Psicopatología grave que impida la comprensión del procedimiento, sospecha de síndrome dismorfofóbico, etc.
- Imposibilidad de lograr o tener la seguridad de tener márgenes oncológicamente adecuados tras la aplicación de terapia sistémica primaria
- Posibilidad de radioterapia adyuvante que implique por la RMI dificultad en su realización o alteración de la cosmesis (contraindicación relativa)
- Enfermedades concomitantes que impliquen riesgos con la ejecución de la técnica reconstructiva

## Reconstrucción Mamaria Diferida (RMD)

En las pacientes con secuela pos mastectomía es factible reconstruirlas en forma diferida una vez terminados los tratamientos adyuvantes y estar libres de enfermedad evidente. No existe en la actualidad un tiempo de espera pre-establecido entre el fin de los tratamientos y el momento de la reconstrucción.

En esta situación es necesario evaluar el defecto pos quirúrgico, la presencia de los músculos pectorales, indemnidad de los vasos tóraco dorsales, calidad de la piel, presencia o no de secuela por radioterapia previa y posibles zonas dadoras de tejido en caso de necesitar técnicas con colgajos o lipotransferencia.

En los últimos años se han publicado indicaciones limitadas y muy seleccionadas de RMD para pacientes con cáncer de mama estadio IV, Ej: progresión ósea medicada, controlada y estable y buen estado general. En estos casos debe primar el sentido común e indicarse técnicas reconstructivas poco agresivas y de baja morbilidad. (49)

## **Referencias**

1. Chen C. The Impact of Obesity on Breast Surgery Complications. *Plast Reconstr Surg.* 2011 Jun 9. [Epub ahead of print]
2. Carlson G. Results of immediate breast reconstruction after skin-sparing mastectomy. *Ann Plast Surg.* 2001 Mar; 46 (3):222-8.
3. Singletary E. Skin-Sparing Mastectomy with immediate Breast Reconstruction: The MD Anderson Cancer Center Experience. *Ann Surg Oncol,* 3(4); 411-416, 1996.
4. Albino F. Irradiated autologous breast reconstructions: effects of patient factors and treatment variables. *Plast Reconstr Surg.* 2010 Jul; 126(1):12-6.
5. Mehrara B. Complications after microvascular breast reconstruction: experience with 1195 flaps. *Plast Reconstr Surg.* 2006 Oct; 118(5):1100-9.
6. Miller R. Microvascular breast reconstruction in the diabetic patient. *Plast Reconstr Surg.* 2007 Jan;119(1):38-45.
7. Ascherman J. Implant reconstruction in breast cancer patients treated with radiation therapy. *Plast Reconstr Surg.* 2006 Feb; 117(2):359-65.
8. Victor S. Treatment outcome with radiation therapy after breast augmentation or reconstruction in patients with primary breast carcinoma. *Cancer.* 1998 Apr 1;82(7):1303-9.
9. Hajdu S. Silicone and autoimmunity. *Eur J Clin Invest.* 2011 Feb; 41(2):203-11.
10. Kassira W. Perioperative considerations in the autologous breast reconstruction patient with systemic lupus erythematosus. *Ann Plast Surg.* 2005 Apr; 54(4):442-4.
11. Chevray P. Timing of breast reconstruction: immediate versus delayed. *Cancer J.* 2008 Jul-Aug; 14(4):223-9.
12. Reuben B. Recent trends and predictors in immediate breast reconstruction after mastectomy in the United States. *Am J Surg.* 2009 Aug;198(2):237-43
13. Caffo O. Concurrent adjuvant chemotherapy and immediate breast reconstruction with skin expanders after mastectomy for breast cancer. *Breast Cancer Res Treat.* 2000 Apr; 60(3):267-75.
14. Lin K. An outcome study of breast reconstruction: presurgical identification of risk factors for complications. *Ann Surg Oncol.* 2001 Aug; 8(7):586-91.
15. National Comprehensive Cancer Network. NCCN. Clinical Practice Guidelines in Oncology. TM Breast Cancer. V.1.2012
16. Schechter et al., Immediate breast reconstruction. Can impact Post mastectomy irradiation. *Am J Clin Oncol.* 28(1):485, 2005.
17. Spear S. Staged breast reconstruction with saline-filled implants in the irradiated breast: recent trends and therapeutic implications. *Plast Reconstr Surg.* 2000 Mar; 105(3):930-42.
18. Benediktsson K, Capsular contracture around saline-filled and textured subcutaneously-placed implants in irradiated and non-irradiated breast cancer patients: five years of monitoring of a prospective trial. *J Plast Reconstr Aesthet Surg.* 2006;59 (1):27-34.
19. Moni J. Dosimetry around metallic ports in tissue expanders in patients receiving postmastectomy radiation therapy: an ex vivo evaluation. *Med Dosim.* 2004 Spring;29(1):49-54.
20. Tran N. Comparison of immediate and delayed TRAM flap breast reconstruction in patients receiving postmastectomy radiation therapy. *Plast. Reconstr. Surg.* 108: 78, 2001.
21. Barry M. Radiotherapy and breast reconstruction: a meta-analysis. *Breast Cancer Res Treat.* 2011 May; 127(1):15-22.

22. Cordeiro et al., A single surgeon's 12-year experience with tissue expander/implant breast reconstruction: part I. A prospective analysis of early complications. *Plast Reconstr Surg.* 118:825, 2006.
23. Nava M. Outcome of Different Timings of Radiotherapy in Implant-Based Breast Reconstructions. *Plast. Reconstr. Surg.* 128: 353, 2011
24. Kronowitz S. Radiation Therapy and Breast Reconstruction: A Critical Review of the Literature. *Plast. Reconstr. Surg.* 124: 395, 2009.
25. Toth B, Lappert P. Modified skin incisions for mastectomy: the need for plastic surgical input in preoperative planning. *Plast Reconstr Surg.* 1991 Jun; 87(6):1048-53.
26. Spiegel A. Recurrence following treatment of ductal carcinoma in situ with skin-sparing mastectomy and immediate breast reconstruction. *Plast Reconstr Surg.* 2003 Feb; 111(2):706-11.
27. Carlson G. Local recurrence after Skin-Sparing Mastectomy: Tumor biology or Surgical Conservatism? *Ann Surg Oncol*, 2003; 10(2):108-112.
28. Andersen J. Spread to the nipple and areola in carcinoma of the breast. *Ann Surg.* 1979 Mar; 189(3):367-72.
29. Laronga C. The incidence of occult nipple-areola complex involvement in breast cancer patients receiving a skin-sparing mastectomy. *Ann Surg Oncol.* 1999 Sep; 6(6):609-13.
30. Son B. Nipple-sparing mastectomy and immediate reconstruction: indications, technique, and results of 110 patients with breast cancer. *The Breast.* 2007, Volume 16, Supplement 1, page S35
31. Garcia-Etienne CA. Update on the indications for nipple-sparing mastectomy. Memorial Sloan-Kettering Cancer Center. *J Support Oncol.* 2006 May; 4(5):225-30
32. Petit J., Veronesi U. Nipple-sparing mastectomy: risk of nipple-areolar recurrences in a series of 579 cases. *Breast Cancer Res Treat.* 2008 Mar 22.
33. Gerber B. The oncological safety of skin sparing mastectomy with conservation of the nipple-areola complex and autologous reconstruction: an extended follow-up study. *Ann Surg.* 2009 Mar; 249(3):461-8.
34. Rebbeck T. Bilateral prophylactic mastectomy reduces breast cancer risk in BRCA1 and BRCA2 mutation carriers: The PROSE Study Group. *J Clin Oncol.* 2004 Mar 15;22(6):981-3.
35. Stefanek M. Risk-reduction mastectomy: clinical issues and research needs. *J Natl Cancer Inst.* 2001 Sep 5;93(17):1297-306.
36. Zakaria S. Prophylactic Mastectomy. Mayo Clinic. *Surg Clin N Am* 87 (2007) 317–331
37. Dupont E. The role of sentinel lymph node biopsy in women undergoing prophylactic mastectomy. *Am. J. Surg.* 2000 Oct;180:274
38. Boughey J. Selective use of sentinel lymph node surgery during prophylactic mastectomy. *Cancer* 2006; 107:1440–7
39. Soran A. Is routine sentinel lymph node biopsy indicated in women undergoing contralateral prophylactic mastectomy? Magee-Womens Hospital experience. *Ann Surg Oncol.* 2007 Feb;14(2):646-51.
40. Allweis T. Immediate reconstruction after mastectomy for breast cancer does not prolong the time to starting adjuvant chemotherapy. *Am J Surg.* 2002 Mar; 183(3):218-21.
41. Mc Carthy CM. Breast cancer recurrence following prosthetic, postmastectomy reconstruction: incidence, detection, and treatment. *Plast Reconstr Surg.* 2008 Feb; 121(2):381-8.
42. Mortenson M. Immediate breast reconstruction after mastectomy increases wound complications: however, initiation of adjuvant chemotherapy is not delayed. *Arch Surg.* 2004 Sep; 139(9):988-91.
43. González E. ¿Es la conservación de piel en la mastectomía con reconstrucción mamaria inmediata un procedimiento seguro?. Consideraciones oncológicas, técnicas y resultados estéticos en una serie de 71 casos” *Rev. Arg. Mastol.* 2002; 21(70): 56-80
44. Nedumpara T. Impact of immediate breast reconstruction on breast cancer recurrence and survival. *Breast.* 2011 Oct; 20(5):437-43.
45. Newman L. Feasibility of immediate breast reconstruction for locally advanced breast cancer. *Ann Surg Oncol.* 1999 Oct-Nov; 6(7):671-5
46. Disa J. Skin-sparing mastectomy and immediate autologous tissue reconstruction after whole-breast irradiation. *Plast Reconstr Surg.* 2003 Jan; 111(1):118-24.
47. Le Bouëdec G. Immediate breast reconstruction following mastectomy for recurrence after conservative treatment. *J Chir (Paris).* 1994 Mar;131(3):138-43.
48. Alderman A. Receipt of delayed breast reconstruction after mastectomy: do women revisit the decision? *Ann Surg Oncol.* 2011 Jun; 18(6):1748-56.
49. Godfrey P. Immediate autogenous breast reconstruction in clinically advanced disease. St. Vincent's Hospital, New York, N.Y., USA. *Plast Reconstr Surg* 1995 May;95(6):1039-44

## **TÉCNICAS DE RECONSTRUCCIÓN MAMARIA**

### **Descripción, Indicaciones, Contraindicaciones**

Las técnicas de reconstrucción a utilizar se pueden dividir en procedimientos autólogos, heterólogos y mixtos.

#### Indicaciones específicas

Independientemente del momento de realizar la reconstrucción respecto a la cirugía oncológica es posible utilizar cualquiera de las técnicas que a continuación se enumeran, con las características, ventajas y desventajas que se mencionan en cada caso.

### **RMPM con Materiales Heterólogos (Protésicos). Indicaciones, Contraindicaciones.**

#### **Complicaciones: Prevención y tratamiento. Inconvenientes.**

En la actualidad disponemos de los siguientes dispositivos implantables:

- **Prótesis expansoras tisulares:** Son implantes protésicos que presentan una cubierta de elastómero de siliconas de varias capas y que se inflan para que puedan tomar forma y expandir los tejidos, a través de una válvula por la que se inyecta solución isotónica de Cloruro de Sodio.

Según su forma pueden ser

- Redondos (1)
- Anatómicos (2)

Según donde tengan la válvula pueden ser

- Con válvula incorporada de material metálico que permite ubicarla en el postoperatorio con un imán externo para realizar el proceso de inflado. (no permite la realización de Resonancia Nuclear Magnética) (2)
- Con válvula remota de material metálico no imantable (titanio) que puede ser removible o no y que para la expansión se debe localizar por palpación. (permite la realización de Resonancia Nuclear Magnética) (3)

Según su superficie pueden ser

- De superficie lisa (4)
- De superficie texturada de siliconas (esta superficie disminuye la incidencia de contractura capsular periprotésica en relación a la superficie lisa) (4)

Según su función pueden ser

- Transitorios. Solo sirven para expandir la piel, dar forma a la mama y deben ser reemplazados por una prótesis definitiva. (1-2)
- Permanentes o definitivos (expansor-prótesis).(3) Dan forma y volumen a la mama reconstruida y no deben ser retirados una vez terminada la expansión.

- **Prótesis de Siliconas:** Son implantes protésicos que presentan una cubierta de elastómero de siliconas de varias capas rellenos con gel de siliconas de diferentes características según la época de su fabricación y la empresa que los diseñó.

Según su forma pueden ser

- Redondos

- Anatómicos

Según su superficie pueden ser

- De superficie lisa (4)
- De superficie texturada de siliconas (esta superficie disminuye la incidencia de contractura capsular periprotésica en relación a la superficie lisa) (4)
- De superficie texturizada de poliuretano (esta superficie disminuye la incidencia de contractura capsular periprotésica en relación a la superficie texturada de siliconas) (5)

#### Generalidades. Indicaciones:

En todo este tipo de materiales existe variadas medidas con diferentes formas y volúmenes que permiten que la reconstrucción mamaria sea un procedimiento artesanal y se puedan reconstruir mamas de aspecto muy similar a la mama normal.

La RMPM con expansores tisulares y prótesis es en la actualidad la técnica más utilizada (alrededor del 75%). (6) En varios grupos con experiencia en RM hay casi un consenso unánime en utilizar expansores anatómicos de superficie texturizada, transitorios y con válvula incorporada.

Los expansores definitivos que tienen el objetivo de hacer una RM en un tiempo necesitan en algunas oportunidades retoques secundarios y solo son utilizados por cirujanos con una amplia curva de aprendizaje previa con expansores transitorios. Estos expansores son a menudo indicados en reconstrucciones bilaterales simultáneas donde no hay dificultad con la obtención de la simetría y en situaciones especiales como reconstrucciones secundarias para obtener buenos resultados disminuyendo el número de tiempos quirúrgicos

La RMPM con prótesis o expansores es la inserción de un implante protésico de alguna de estas variantes en la zona de la Mastectomía cuando falta la mama o en la zona de resección de la misma en una reconstrucción mamaria inmediata. Se prefieren indicar en pacientes con buena calidad de la piel de cobertura (irradiada o no) y del tejido celular subcutáneo e Integridad de la musculatura pectoral (Pectoral Mayor).

La elección de expansor tisular o prótesis dependerá de las características anatómicas de cada paciente, indicándose el expansor cuando se necesita estirar la piel para formar un bolsillo de forma natural (anatómica) y posteriormente ser reemplazado por una prótesis que de preferencia debe tener la misma forma para dar volumen. En situaciones particulares (ej: RMI con conservación de piel y mamas pequeñas o medianas) es factible obtener buenos resultados con prótesis prescindiendo de los expansores.

#### Indicaciones de los Expansores y Prótesis en Reconstrucción Mamaria Inmediata

- Las Mastectomías con conservación de piel y RMI es la indicación más frecuente de expansores tisulares transitorios anatómicos con válvula incorporada. Es necesario ser cuidadosos con la disección de los colgajos de la mastectomía y la confección de un bolsillo muscular completo de elección (conformado por pectoral mayor, serrato mayor y aponeurosis del recto anterior del abdomen) o parcial de necesidad ante la imposibilidad de realizar el anterior solo suturando el borde del pectoral mayor a colgajo inferior de la mastectomía.

- Es factible también utilizar para obtener una correcta protección protésica completa cuando no hay posibilidad de buena cobertura muscular, mallas de dermis acelular que permiten resolver este inconveniente. (7)
- Mastectomías con conservación de piel y RMI y uso de expansores definitivos. Estos son a menudo indicados en reconstrucciones bilaterales simultáneas donde no hay dificultad con la obtención de la simetría o en pacientes con mamas de buena estructura cosmética que pueden ser imitadas con el expansor seleccionado.

### Indicaciones de los Expansores y Prótesis en Reconstrucción Mamaria Diferida

- Pacientes con lechos de mastectomía de buena calidad de partes blandas y músculo pectoral sin radioterapia previa. (En la reconstrucción diferida no es imprescindible la cobertura muscular completa y solo la utilización del músculo pectoral mayor para cubrir la incisión cutánea y proteger el implante de una posible extrusión es lo sugerido) (2)
- Pacientes con lechos de mastectomía de buena calidad de partes blandas y músculo pectoral con radioterapia previa. (Contraindicaciones absolutas del pasado, en la actualidad si el lecho es trófico y elástico se puede indicar directamente el expansor, y en caso de dudas se puede indicar previamente uno o dos procedimientos de lipotransferencia para mejorar lecho previo a la colocación del expansor) (8)
- En las indicaciones anteriores se puede utilizar de rutina expansores transitorios salvo en situaciones de reconstrucción diferida bilateral simultánea o en RMD unilaterales en pacientes con mamas de buena estructura cosmética contralateral donde se pueden reconstruir las dos mamas o imitar la mama opuesta con expansores definitivos (Expansor-prótesis). (3)
- En reconstrucción mamaria secundaria con malos resultados debidos a prótesis encapsuladas, lechos mal expandidos, asimetrías a expensa de mala forma de la mama reconstruida es factible si los lechos a expandir son de buena calidad, indicar nuevos procedimientos reconstructivos con expansores en uno o dos tiempos.

### Contraindicaciones:

- Negativa de la paciente al uso de implantes.
- Radioterapia previa con mala calidad de la piel de la zona a expandir.(relativa porque hoy se puede mejorar esa piel con lipotransferencia e indicar el expansor)
- Colgajos de piel muy fina o a tensión.(relativa porque hoy se puede mejorar esa piel con lipotransferencia e indicar el expansor)
- Enfermedades del colágeno.(relativa de acuerdo a la patología pre-existente sugiriendo previa consulta con médico inmunólogo)
- Pérdida de la integridad del músculo pectoral mayor o pérdida del mismo (Mastectomía de Halsted) en donde puede ser necesario el complemento con un Colgajo de Dorsal ancho o directamente indicar un colgajo variedad Tram Flap.
- En situaciones particulares puede ser una contraindicación relativa la presencia de mama contralateral grande e hipertrófica que a pesar de su reducción no permita que la utilización de expansores y/o prótesis consigan una forma, volumen y simetría adecuada y duradera.

### Complicaciones:

- Desinflado espontáneo (accidental o por pérdida de la válvula)
- Malposición (rotación, descenso, ascenso, desplazamiento axilar, etc)
- Contractura capsular
- Infección
- Seroma
- Extrusión.
- Necrosis de la piel del colgajo de la mastectomía. (RMI y conservación de piel)
- Necrosis de la piel del colgajo de la mastectomía o del Complejo Aréola-pezones (RMI y conservación del Complejo aréola-pezones).

### Inconvenientes:

- Frialdad de la piel.
- Falta de evolución armónica con los cambios corporales a lo largo del tiempo.
- Dificultad en obtener una mama con ptosis suficiente en pacientes con piel de poca elasticidad.

### **RMPM con Tejidos Autólogos. Indicaciones, Contraindicaciones, Complicaciones: Prevención y tratamiento. Inconvenientes.**

#### **Colgajos Dermo-Grasos de vecindad:**

Los **Colgajos de vecindad** son colgajos dermo-adiposos que se vascularizan por un pedículo superficial (perforantes locales) y que hoy tienen **indicaciones limitadas** como:

#### **En Reconstrucción Mamaria Inmediata**

- Prevención de secuelas de tratamiento conservador (reconstrucción mamaria inmediata). Esta indicación va a ser expuesta en el ítem correspondiente más adelante.
- Reparar defectos de grandes resecciones en caso de tratamiento de tumores localmente avanzados no necesariamente con el intento de reconstruir la mama con criterio cosmético sino para reponer partes blandas.

#### **En Reconstrucción Mamaria Diferida**

- Como complemento de otras técnicas de reconstrucción con tejido autólogo o prótesis en las siguientes situaciones:
  - Corrección secundaria de malos resultados de TRAM (estas situaciones hoy se pueden también resolver con Colgajos de Dorsal Ancho o Lipotransferencia)
  - Corrección secundaria de malos resultados de Colgajos de Dorsal Ancho con o sin prótesis (estas situaciones hoy se pueden también resolver con colgajos variedad TRAM o Lipotransferencia)
  - Como paso previo a la colocaciones de expansores en pieles con secuela actínica severa para mejorar el tejido a expandir. (estas situaciones hoy se pueden también resolver con técnicas de Lipotransferencia)

Los dos **Colgajos Dermo-Grasos de vecindad** más utilizados en la actualidad son:

- Colgajo Tóraco-epigástrico y sus variantes (9)
- Colgajo Tóraco-dorsal y sus variantes (10)

### **RMPM con Colgajos Pediculados Miocutáneos (CPM):**

Los Colgajos Pediculados Miocutáneos son islas cutáneo-adiposas que se vascularizan a través de vasos primarios (ej: tóraco-dorsales en el Dorsal ancho) o secundarios (ej: epigástricos superiores en los colgajos TRAM) y que para mantener su vitalidad se rotan en conjunto con el músculo correspondiente.

Los dos **Colgajos Pediculados Miocutáneos** más utilizados en la actualidad son:

- Colgajo miocutáneo de Dorsal Ancho (CDA) o Latissimuss Dorsi Flap
- Colgajo miocutáneo pediculado de Recto Abdominal (TFP) o TRAM flap pediculado

### **RMPM con Colgajo miocutáneo de Dorsal Ancho (CDA) (11-12-13-14)**

El **Colgajo miocutáneo de Dorsal Ancho (CDA)** es un colgajo noble, seguro, de fácil ejecución que permite en general reparar defectos en la pared torácica. Supone la transposición a la cara anterior del tórax de la totalidad o parte del músculo latissimus dorsi con una isla de piel y tejido celular subcutáneo de una dimensión adecuada al defecto a reparar. Tiene algunos inconvenientes como: no dar en la mayoría de los casos volumen suficiente a la mama reconstruida por lo que debe asociarse en la mayoría de los casos a prótesis o expansores, dejar una secuela cicatrizal en el dorso y en general la necesidad de realizar exploración intraoperatoria durante el procedimiento quirúrgico para asegurar la integridad del pedículo vásculo-nervioso tóraco-dorsal.

Tiene las siguientes variedades:

- Con Expansor y/o Prótesis: Cuando al colgajo miocutáneo se le asocia material protésico para dar forma y volumen.
- Extendido: Cuando se utiliza agregado al colgajo en continuidad y vascularizado por los mismos vasos que lo irrigan sectores de tejido adiposo de dorso (hay descritas 5 zonas) que permiten en pacientes con masa corporal importante dar además de piel volumen mamario satisfactorio que evita la colocación de una prótesis. (12)

### **Indicaciones generales:**

- Pacientes que precisen aporte de tejidos con buena vitalidad a la zona tratada, hayan recibido radioterapia o no, y que, conociendo las otras posibilidades de reconstrucción con expansores, tejido autólogo convencional o Lipotransferencia, prefieran la espalda como zona dadora.
- Pacientes con contraindicación de RM con expansores (secuelas actínicas severas) y contraindicación absoluta de RM con Tram Flap (ej: antecedentes de dermolipectomía o ausencia de panículo abdominal). (Esta indicación hoy se encuentra en revisión desde la aplicación de las técnicas de Lipotransferencia)
- En cirugías conservadoras, para reparar secuelas de forma y volumen. (Esta indicación hoy se encuentra en revisión desde la aplicación de las técnicas de Lipotransferencia)



Esta indicación va a ser expuesta en el ítem correspondiente más adelante.

- En cirugías conservadoras, para evitar secuelas de forma y volumen en reconstrucción mamaria parcial inmediata, cuando es necesario reseca piel sobre todo en sectores de difícil corrección inmediata. Ej: tumores de cuadrantes supero-internos. (Esta indicación va a ser expuesta en el ítem correspondiente más adelante)

#### Indicaciones del CDA en Reconstrucción Mamaria Inmediata

- En cirugías conservadoras, para evitar secuelas de forma y volumen en reconstrucción mamaria parcial inmediata, cuando es necesario reseca piel sobre todo en sectores de difícil corrección inmediata. Ej: tumores de cuadrantes supero-internos. (Esta indicación va a ser expuesta en el ítem correspondiente más adelante).
- Reparar defectos de grandes resecciones en caso de tratamiento de tumores localmente avanzados no necesariamente con el intento de reconstruir la mama con criterio cosmético sino para reponer partes blandas.
- En Mastectomías con conservación de piel para reemplazar la piel reseca conservando la envoltura mamaria y asociado a prótesis o expansores para dar volumen.
- En Mastectomías con conservación de piel por recidivas de tratamiento conservador y radioterapia previa, para reemplazar la piel reseca conservando la envoltura mamaria y asociado a expansores y/o prótesis para dar volumen.
- En Mastectomías con conservación de piel por recidivas de tratamiento conservador y radioterapia previa, para reemplazar la piel reseca conservando la envoltura mamaria utilizando el colgajo en su variedad “extendido” para dar volumen sin utilización de prótesis.

#### Indicaciones del CDA en Reconstrucción Mamaria Diferida

- Pacientes que precisen aporte de tejidos con buena vitalidad a la zona tratada, hayan recibido radioterapia o no, necesiten mamas de volumen mamario mediano o grande para mantener la simetría y que, conociendo las otras posibilidades de reconstrucción con expansores, tejido autólogo convencional o Lipotransferencia, prefieran la espalda como zona dadora.
- Pacientes con contraindicación de RMD con expansores (secuelas actínicas severas) y contraindicación absoluta de RM con Tram Flap (ej: antecedentes de dermolipectomía o ausencia de panículo abdominal). (Esta indicación hoy se encuentra en discusión desde la aplicación de las técnicas de Lipotransferencia)
- Corrección de las complicaciones de la reconstrucción con otras técnicas. (ej: reparar extrusión de expansor o prótesis por fenómenos tróficos de los colgajos de la mastectomía o reparar secuelas actínicas severas en RM con Tram Flap)

#### Contraindicaciones generales:

- Lesión del pedículo del músculo dorsal ancho. Evaluada clínicamente, por métodos complementarios de diagnóstico (Arteriografía, doppler, etc) o por exploración intraoperatoria (lesión de los vasos o mala calidad de los mismos por secuela actínica que altere la perfusión).
- Toracotomía previa homolateral por vía vertical o posterolateral.

### Complicaciones:

- Necrosis del colgajo por trombosis del pedículo
- Extrusión de la prótesis o expansor
- Malposición de la isla cutánea
- Infección
- Seroma
- Hematoma
- Contractura capsular periprotésica
- Necrosis de la piel del colgajo de la mastectomía. (RMI y conservación de piel)
- Necrosis de la piel del colgajo de la mastectomía o del Complejo Areola-pezones (RMI y conservación del Complejo areola-pezones).

### Desventajas:

- Cicatriz en el dorso.
- Pérdida de volumen fundamentalmente por atrofia de su porción muscular.
- Aporta poco volumen a la zona tratada, por lo que suele ser necesaria la colocación de Expansores o implantes para dar volumen.
- Discromía de la isla de la zona donante en relación al color de la piel del tórax.
- Asimetría leve o moderada del contorno dorsal.
- Eventual limitación funcional de la cintura escapular, estaría desaconsejada en pacientes que practican deportes como el golf, tenis o esquí de fondo.

### **RMPM con Colgajo miocutáneo de Recto Abdominal (Tram Flap) (15-16-17-18)**

El **Tram-Flap** es el colgajo miocutáneo de primera elección para la reconstrucción mamaria desde su descripción por Hartrampf en 1982. (16) En esta intervención como en todas las técnicas de reconstrucción es fundamental el entrenamiento y la curva de aprendizaje.

Los principales inconvenientes que presenta son la extensa duración del acto quirúrgico que puede variar entre 3 y 6 hs según la técnica utilizada y las secuelas en el abdomen (limitaciones funcionales, cicatrices y debilidad) con posibilidad de abultamiento (bulging) y hernias. En algunas series esta complicación se disminuye con la utilización de materiales sintéticos (malla de polipropileno o la utilización de colgajos microquirúrgicos que disminuyen el daño de la pared abdominal como el Tram flap libre, DIEP flap y el SIEA flap)

La presencia de trastornos generales como obesidad, diabetes, tabaquismo y locales como radioterapia y cicatrices abdominales previas hacen que se limite el uso de esta intervención en algunas situaciones, o que se combinen variantes técnicas como las que describiremos a continuación con el fin de disminuir el índice de complicaciones.

Tiene las siguientes variedades:

#### **TRAM flap pediculado**

Este es un colgajo que consta en la elevación de tejido cutáneo-adiposo del abdomen inferior y su rotación al tórax, basado en la vascularización por los vasos epigástricos superiores que

secundariamente lo irrigan a través de perforantes periumbilicales por inosculación. La vascularización primaria y directa de esta isla es por los vasos epigástricos inferiores profundos.

El Tram-Flap pediculado implica según varias series, un riesgo inferior al 10% de pérdida parcial del mismo generalmente asociado a trastornos en el retorno venoso. Este mismo mecanismo también justifica la presencia de focos de citoesteatonecrosis que dificultan y hacen necesarias nuevas biopsias para descartar recidivas locales. La pérdida total del colgajo, complicación extremadamente rara, se encuentra asociada a una lesión involuntaria de la arteria epigástrica superior.

Más infrecuentemente se describen infecciones, hematomas, linfocelos de abdomen, retraso de la cicatrización de la herida abdominal y tromboembolismo.

Cuando uno quiere mejorar el flujo arterial y venosos de la isla elevada, utilizar todo el volumen de la misma, hacer reconstrucciones bilaterales simultaneas o, en situaciones, donde por cicatrices previas (mediana) un solo pedículo no es suficiente para garantizar la vitalidad de la totalidad del colgajo se pueden elevar ambos rectos abdominales (Tram-Flap bipediculado). Este procedimiento genera una debilidad marcada en la pared abdominal por lo que en general no es aconsejable esta intervención pudiendo sustituirse por los colgajos libres microquirúrgicos en alguna de sus variedades.

### **TRAM flap Libre (19-20)**

Se entiende como Tram-flap libre a la trasposición de la isla de abdomen inferior al tórax sin la necesidad de movilizar un pedículo de músculo recto abdominal. La vascularización se obtiene con una anastomosis micro-quirúrgica asistida por microscopio entre los vasos dadores y los receptores.

Los vasos dadores son en general la arteria y vena tóraco-dorsales, generalmente conservados durante un vaciamiento axilar convencional. En caso de estar dañados, o no tener buen calibre (esclerosis actínica) se pueden sustituir por los vasos mamarios internos, disecados en el 3er EIC o los vasos axilares previo bypass. En la técnica convencional los vasos receptores son siempre los epigástricos inferiores profundos.

Cuatro son los motivos de elección para el uso de los colgajos libres: disminución de la morbilidad en la zona dadora, mejor flujo arterial y drenaje venoso, más facilidad para el modelado de la mama y del surco submamario y mejores posibilidades para revisiones secundarias.

El Tram libre puede ser utilizado con menos riesgos que el pediculado en situaciones especiales de pacientes con obesidad moderada, ancianas u otras patologías generales que pueden hacer perder el colgajo o producir necrosis grasa, reduciendo así el índice de complicaciones.

La complicación más severa es la pérdida de vitalidad del colgajo, generalmente debida a trombosis venosa (más frecuente) o espasmo arterial. Esta complicación en algunas oportunidades puede resolverse con una re-intervención de urgencia cuando en el monitoreo postoperatorio del colgajo (debe ser horario controlando relleno capilar, temperatura y flujo vascular con doppler) se constatan cambios de la vitalidad.

En los centros de más experiencia en microcirugía (MD Anderson Houston Texas), el porcentaje de pérdida de estos colgajos es menor al 2%.

Técnicamente la ventaja de esta técnica es que de acuerdo a la forma de la mama opuesta se puede diseñar la forma de colocar el colgajo y conseguir la simetría.

El daño producido a la pared abdominal es menor que en los colgajos pediculados siendo raramente necesario la utilización de mallas de refuerzo.

## **Tram flap libre con perforantes (DIEP flap) (21-22)**

Este colgajo mantiene las ventajas e indicaciones del colgajo libre convencional pero agrega el beneficio de la conservación del músculo recto abdominal que solo se disecciona para liberar y extraer en conjunto con la isla cutáneo-adiposa los vasos epigástricos profundos inferiores en conjunto con los perforantes.

Como inconveniente se destaca lo prolongado en el tiempo del procedimiento y la necesidad de entrenamiento y curva de aprendizaje para realizarlo.

Es interesante aclarar en este momento que en una publicación que estudió la función abdominal en el tiempo de pacientes operadas con estas técnicas (Tram pediculado, libre y con perforantes) se encontró que luego de 6 meses la función abdominal no mostraba marcada diferencia entre estos tres procedimientos, pero igualmente el tema sigue en análisis.

Para todos estos colgajos la presencia de cicatrices abdominales como incisiones de Mc Burney, Pfannestiel, medianas, Kocher pueden hacer variar el planteo técnico aunque no contraindican la técnica seleccionada.

Las técnicas de imágenes permiten la evaluación previa de los colgajos abdominales. La Angio-Tomografía Computada Multidetector (ATCMD) permite la evaluación en múltiples planos de la anatomía de los vasos epigástricos inferiores profundos (DIEP) y superficiales (SIEA) en los colgajos abdominales, para la reconstrucción mamaria. Su alta resolución espacial permite determinar localización, tamaño y trayecto de los vasos perforantes musculo-cutáneos (60).

Una de las ventajas más importantes de la ATCMD en la planificación de la reconstrucción con colgajo abdominal, es la información que brinda de la extensión del aporte de los perforantes en aquellos casos donde es necesaria la reconstrucción mamaria bilateral (60).

La precisión de la ATCMD en la evaluación de los vasos perforantes, es superior a la de los otros métodos, con una sensibilidad y valor predictivo positivo de 99.6% en la identificación y mapeo de los perforantes de la DIEA (60,61). En la actualidad es el método de elección en la evaluación prequirúrgica de los colgajos de DIEP (60).

Dentro de las contraindicaciones se encuentra la claustrofobia, sensibilidad al contraste endovenoso e insuficiencia renal. Las mayores desventajas son la exposición a la radiación y el costo (60).

El ECODOPPLER es útil en la valoración intraoperatoria del flujo de la perforante utilizada.

Si se compara el ECO DOPPLER COLOR, comparativamente con el ECODOPPLER, aporta información más detallada del diámetro y velocidad de flujo de la perforante. También aporta información de daño vascular ya sea por cirugías previas, aterosclerosis u otros desórdenes vasculares. Fue el método recomendado antes de la llegada de la ATCMD (60).

En equipos de alto campo y con la utilización de contraste endovenoso, la ANGIO-RESONANCIA MAGNÉTICA (ARM), permite realizar estudios angiográficos de vasos periféricos y de pequeño calibre, no invasivos y exentos de radiación. La ausencia de exposición a la radiación permite realizar múltiples adquisiciones luego de la administración del contraste. La ventaja radica en obtener imágenes en el momento óptimo, cuando la intensidad de señal de las perforantes es mayor y la contaminación venosa menor. Si bien la ATCMD presenta mayor resolución espacial, la ARM generalmente tiene una mayor resolución de contraste, permitiendo evidenciar estructuras submilimétricas. Entre las desventajas de la ARM con respecto a la ATCMD, se considera su mayor costo y tiempo de exploración. A su vez, debemos tener en cuenta las contraindicaciones de la Resonancia Magnética (claustrofobia, marcapasos, insuficiencia renal, dispositivos metálicos).

Estudios recientes han demostrado la utilidad de la ARM en la evaluación prequirúrgica de las arterias perforantes de los músculos glúteo y recto abdominal (62).

Los colgajos libres no solo se indican como procedimiento único sino que pueden mejorar los resultados de un colgajo pediculado o asociarse al mismo en situaciones especiales. A continuación se describirán estos procedimientos:

### **Tram Flap Mixto**

En esta variante se asocian un colgajo libre y uno pediculado y se utiliza en el caso de incisiones medianas infraumbilicales que independizan la isla abdominal evitando elevar los dos músculos rectos.

### **Tram Flap con Supercarga (23)**

Asociación de un colgajo pediculado con el agregado de una anastomosis arterial microquirúrgica para mejora la irrigación del mismo.

### **Tram Flap con Superdrenaje (24)**

Asociación de un colgajo pediculado con el agregado de una anastomosis venosa microquirúrgica para mejora el drenaje del mismo. Esta variante es frecuentemente utilizada en casos que, durante el acto quirúrgico se puede apreciar trastornos del retorno venoso de la isla elevada.

### **Tram Flap con Supercarga y Superdrenaje (25)**

Asociación de los dos anteriores para mejorar la circulación arterial y venosa.

### **Tram Flap “Parásito” (26)**

Variedad especial utilizada en casos de cicatriz mediana infraumbilical en donde la mitad de la isla se vasculariza con un Tram a pedículo superior y la otra mitad con una anastomosis microquirúrgica entre ambos pedículos epigástricos inferiores (arteria y vena).

### **“Delay” Tram Flap (27)**

Esta variedad especial de Tram pediculado consiste en la ligadura previa con un procedimiento de cirugía menor de los vasos epigástricos inferiores y vasos accesorios de vascularización de la isla abdominal para hacer dominante el flujo epigástrico superior y disminuir el índice de complicaciones en la operación principal.

### **Otros Colgajos Microquirúrgicos (28-29-30-31)**

Existen otras zonas dadoras menos utilizadas como la isla abdominal con los vasos epigástricos superficiales (SIEA Flap), la zona glútea (SGAP/IGAP) o la cara interna de los muslos (TUGF). Son de gran utilidad, en pacientes con afectación importante de la piel del tórax por la radioterapia previa y con posible alteración axilar postquirúrgica, siendo recomendable la utilización de los vasos de la mamaria interna como vasos receptores. Solo se indican ante la imposibilidad de utilizar las técnicas antes mencionadas.

### **Indicaciones generales:**

- Paciente con suficiente volumen tisular abdominal, que desee una reconstrucción definitiva y natural y conozca las limitaciones funcionales y estructurales del procedimiento.
- Especialmente indicada cuando la mama contralateral es voluminosa y ptósica.

### Indicaciones del Tram Flap y sus variedades en Reconstrucción Mamaria Inmediata

- Reparar defectos de grandes resecciones en caso de tratamiento de tumores localmente avanzados no necesariamente con el intento de reconstruir la mama con criterio cosmético sino para reponer partes blandas.
- En Mastectomías con conservación de piel para reemplazar la piel y el volumen resecados conservando la envoltura mamaria cuando la paciente no acepta una reconstrucción con material protésico.
- En Mastectomías con conservación de piel para reemplazar la piel y el volumen resecados conservando la envoltura mamaria cuando existe la posibilidad de radioterapia adyuvante (menos posibilidades de pérdida del resultado cosmético obtenido)
- En Mastectomías con conservación de piel por recidivas de tratamiento conservador y radioterapia previa, para reemplazar la piel y el volumen resecados conservando la envoltura mamaria.

### Indicaciones del Tram Flap y sus variedades en Reconstrucción Mamaria Diferida

- Pacientes que precisen aporte de tejidos con buena vitalidad a la zona tratada, hayan recibido radioterapia o no, necesiten mamas de volumen mamario mediano o grande para mantener la simetría y que, conociendo las otras posibilidades de reconstrucción con expansores, tejido autólogo convencional o Lipotransferencia, prefieran el abdomen como zona dadora.
- Pacientes con contraindicación de RMD con expansores (secuelas actínicas severas) (Esta indicación hoy se encuentra en revisión desde la aplicación de las técnicas de Lipotransferencia)
- Corrección de las complicaciones de la reconstrucción con otras técnicas. (ej: reparar extrusión de expansor o prótesis por fenómenos tróficos de los colgajos de la mastectomía o reparar secuelas actínicas severas en RM con Dorsal ancho solo o asociado a prótesis)

### Contraindicaciones comunes a todas las técnicas:

- Abdominoplastias.
- En caso de antecedente de colecistectomía por laparotomía convencional (incisión subcostal o mediana), está indicado el TRAM pediculado contralateral o el microquirúrgico.
- Cicatrices abdominales que comprometan la vascularización que depende de la epigástrica superior. (puede indicarse un Tram Microquirúrgico)
- Ante laparotomías mediana supra- o infraumbilicales, se puede plantear la realización de un TRAM bipediculado debiéndose valorar muy cuidadosamente la extensión de la isla cutánea o indicar un Tram microquirúrgico asociado si es necesario utilizar toda la isla abdominal.
- Factores de riesgo como gran obesidad, enfermedades sistémicas como diabetes e Hipertensión.
- Fumadoras. (puede disminuirse el riesgo a la mitad si se suspende el cigarrillo al menos seis semanas antes del procedimiento)

### Complicaciones:

- Necrosis total (colgajos libres) o parcial del colgajo (pediculados).
- Hernia abdominal, debilidad o trastorno funcional.
- Necrosis grasa o dehiscencia de los bordes de la herida.
- Necrosis o mal posición del ombligo.
- Intolerancia a la malla de refuerzo (en caso de haberla empleado para la reconstrucción de la pared abdominal).
- Infección, seroma, hematoma.

#### Ventajas:

- Los colgajos de variedad Tram dan mamas naturales, con mejor simetría y mayor duración en el tiempo del resultado reconstructivo.
- La preservación funcional y estructural total de la pared abdominal es mejor cuando se usan las técnicas microquirúrgicas de perforantes (DIEP flap) o superficiales (SIEA flap)

#### Desventajas:

- Asimetría en el contorno del abdomen en los casos de colgajo uni-pediculado.
- Con elevada frecuencia es preciso colocar una malla de refuerzo sobre todo en las variantes pediculadas. Riesgo de déficit estructural de la pared abdominal que se puede traducir en debilidad abdominal y un mayor riesgo de hernias.
- Provoca un déficit funcional considerable al eliminar parte de la musculatura abdominal, especialmente si es bipediculado.
- Los colgajos microquirúrgicos para el equipo quirúrgico comporta una mayor especialización y una curva de aprendizaje más larga. Lo deben realizar cirujanos con una experiencia y formación microquirúrgica amplia en colgajos de perforantes.
- Para las pacientes supone un incremento del tiempo operatorio (tiempo medio de intervención quirúrgica: 6 horas).
- No está al alcance de todas las Instituciones.

### **Lipotransferencia y Reconstrucción Mamaria (LT-RM)**

La lipotransferencia es una práctica centenaria indicada para la corrección de defectos. Los comienzos del injerto graso para reconstrucción mamaria (LT) se remontan al año 1895 cuando el Dr. Vincenz Czerny transplantó un lipoma de la región lumbar para una RM luego de una mastectomía (32). En los sucesivos años los aportes del Ilouz con la Lipoaspiración y de S. Coleman (33) de Nueva York quienes fueron unos de los pioneros en utilizar esta técnica, iniciaron un camino que continuó G. Rigotti (34) en la aplicación de la lipotransferencia para el tratamiento del tejido lesionado por radiodermatitis.

Ciertas cualidades como la fácil obtención, constante disponibilidad, inagotabilidad, hicieron que el injerto graso tenga una utilidad destacada en Cirugía Estética y Reconstructiva, como procedimiento primario o en combinación de otros métodos (35). Las primeras publicaciones sobre transferencia grasa no fueron muy alentadoras, por lo impredecible de los resultados y el alto porcentaje de reabsorción del tejido transplantado. Esta reabsorción de entre un 50 a un 90% era debida a dos factores: primero por la muerte de los adipocitos y luego por la reabsorción del volumen de los quistes oleosos que producían los adipocitos no viables. (36)

Numerosos métodos fueron propuestos desde entonces para mejorar los resultados de este procedimiento, incluyendo refinamientos en la técnica de obtención del material graso (37), lavados

posteriores del material obtenido (38), centrifugación del mismo para separar el tejido lisado y componentes no celulares (37) o el agregado de nutrientes y factores de crecimiento (38).

Este tejido graso presenta múltiples células como son los adipocitos y las células que se hallan en la matriz, fibroblastos, células endoteliales y células estromales. De los componentes mencionados los más destacados son los propios adipocitos y las células estromales ASC (adipose stem cells), con sus características de adipo y angiogénesis, entre tantas otras líneas de diferenciación que poseen como células multipotenciales. A su vez los factores de crecimiento presentes en el tejido graso son motivo de estudio hoy día dado su importante rol en la transferencia del mismo. El factor de crecimiento fibroblástico participa en la migración, proliferación de células endoteliales y es un potente factor mitogénico para los adipocitos.(39) El factor derivado de la insulina, incrementa la sobrevivencia de los adipocitos. El factor derivado de las plaquetas estimula la proliferación de los adipocitos y los pre-adipocitos, por su rol mitótico y antiapoptótico. Por último el factor de crecimiento endotelial induce la angiogénesis.

Al realizar una lipoaspiración obtenemos 2 tipos celulares: los pre-adipocitos y los adipocitos maduros. Los pre-adipocitos conforman el 10% de esta población, a pesar de esto la supervivencia del injerto depende casi exclusivamente de ellos, debido a su capacidad de proliferación (40). Los adipocitos maduros reaccionan en gran medida de acuerdo al medio ambiente. En condiciones de isquemia pueden morir, sobrevivir o diferenciarse a nuevos adipocitos cuando se re-establece el flujo vascular. La posibilidad de supervivencia esta disminuida cuando: se recolectan en forma traumática (alta presión de aspiración) excesivo manoseo o son expuestos a bajas temperaturas (41).

En principio los adipocitos sobreviven debido a los nutrientes plasmáticos (42). Por lo tanto pequeños cantidades de células injertadas en campos extensos tiene mayor probabilidad de supervivencia, esto facilita la re-vascularización (43), la cual ocurre dentro de las primeras 48hs.

A fines de la década de los 70 con la llegada de la liposucción para contorno corporal esta técnica fue reflatada, pero en 1987 la American Society of Plastic and Reconstructive Surgery, mediante un comité denostó en un artículo la utilización de la lipotransferencia para aumento mamario por las secuelas radiológicas y la posibilidad de interferir en el diagnóstico mamográfico del carcinoma mamario.(44) Paradójicamente en el mismo año un estudio retrospectivo sobre cambios mamográficos en pacientes con reducción mamaria reportaba calcificaciones detectables en el 50% de los estudios 2 años después de la cirugía.(45)

Entre 1987 y 2005 a pesar de la prohibición del método en Francia, Italia, China, Japón, e incluso los Estados Unidos, fueron informados pero no publicados grandes series de pacientes tratados de forma segura con lipotransferencia.

En 2007 cambió radicalmente la situación ante dos publicaciones casi simultáneas de la utilidad de la LT y el poder regenerativo del uso de "adipose-derived stem cells" en la reconstrucción por secuelas de tratamiento conservador o de las secuelas radiantes en cualquier cirugía mamaria y radioterapia incluyendo úlceras actínicas. El Dr. Keizo Sugimachi Presidente del Kyushu Central Hospital de Fukuoka, Japón presentó su experiencia en el 30th Annual San Antonio Breast Cancer Symposium de Texas (46), y el Prof. Gino Rigotti publicó el trabajo "Clinical treatment of radiotherapy tissue damage by lipoaspirate transplant: a healing process mediated by adipose-derived adult stem cells", fruto de su experiencia en la Universidad de Verona, Italia. (34)

Luego de estas publicaciones la posición de American Society of Plastic and Reconstructive Surgery cambió y alentó la investigación para establecer la seguridad y eficacia en este procedimiento. (47)



Con la estandarización y homogeneidad que se utiliza actualmente la lipotransferencia recobra un nuevo interés y después de la experiencia de varios autores y sobre todo la de Gino Rigotti se consolidaron los siguientes conceptos:

- El “Status isquémico crónico” tisular fundamentó la utilización de la terapia con Stem Cells derivados de tejido adiposo adulto autólogo por su “capacidad pro-angiogénica” en pacientes con secuela actínica.
- El estudio de estos casos mostró una progresiva regeneración y mejoría en la neo-formación vascular, mayor hidratación tisular y mejoría de los síntomas en todas las pacientes
- Los procedimientos de LT son un abordaje terapéutico mínimamente invasivo para resolver las importantes secuelas tardías secundarias a la cirugía y la radioterapia.
- Las “adipose-derived stem cells” han demostrado tener un gran potencial en el campo de la reconstrucción mamaria

Debido a la falta de publicaciones durante años el procedimiento luego de estos trabajos no se encontraba estandarizado en la técnica por lo que en 2007 la American Society of Plastic and Reconstructive Surgery formó un grupo de trabajo (ASPS Fat Graft Task Force) para llevar a cabo una evaluación sobre la seguridad y eficacia de injertos de grasa autóloga en la mama y para hacer recomendaciones para futuras investigaciones. (48)

Para responder a estas preguntas, se revisó la literatura científica, se evaluó de forma crítica la información disponible, basada en la evidencia y se desarrollaron recomendaciones prácticas que fueron publicadas. (48)

El grupo de trabajo de la ASPS (Fat Graft Task Force) (48) analizó las cuestiones específicas de la lipotransferencia y formuló cinco premisas para la aplicación del método:

1. ¿Cuáles son las aplicaciones actuales y potenciales de los injertos de grasa (específicamente para las indicaciones en cirugía de mama reconstructiva)?
2. ¿Qué riesgos y complicaciones se asocian con el procedimiento?
3. ¿Qué seguridad, eficacia y resultados tiene la técnica?
4. ¿Qué factores de riesgo deben tenerse en cuenta para la selección de los pacientes?
5. ¿Qué avances en la investigación banco / biología molecular pueden tener un impacto potencial en los métodos actuales o futuros de inyección de grasa? .

Comenzando por la técnica quirúrgica es claro que se deben elegir las zonas con adecuada cantidad de tejido adiposo acorde a la preferencia del médico y del paciente. No hay evidencia concluyente entre el sitio de la toma y la eficacia del injerto. (48) Los sitios más comunes son abdomen, flancos y caderas. No hay variantes de viabilidad según Coleman. (49). Para la mayor obtención de la grasa habitualmente se debe realizar una infiltración local de Solución de Klein ( Solución de Ringer lactato 300 cc, Lidocaína al 2% 10-20 cc, Bicarbonato de Sodio 8.4% 3 cc y Epinefrina 1:1000 0.3 cc). El uso de lidocaína o epinefrina no ha demostrado alterar la vitalidad del injerto aunque es aconsejable usarlas en baja concentración en la solución. (48) La grasa puede ser cosechada por liposucción o escisión. La viabilidad adipocitaria no está comprometida por estos métodos según algunos autores. Todos los siguientes métodos son utilizados y las diferentes publicaciones refieren buenos resultados con su uso:

a. Lipoaspiración: La utilización de jeringas de 10 o 20 ml convencionales o el sistema de liposucción de R. Khouri con cánulas de 2-4 mm sería la técnica con mayor viabilidad (40). La cánula ideal sería la que permita la mayor colecta de adipocitos sin dañar las estructuras neurovasculares evitando las cosechas

en spaghetti (50) romas, de 1 a 12 agujeros laterales (Khouri). Se debe realizar suave manipulación, evitar alta presión negativa y mínima exposición al aire de la grasa.

b. Obtención del tejido graso autólogo con técnica de liposucción con una bomba de aspiración a baja presión controlada con sistema cerrado valvulado para recolección y para la reimplantación del mismo sin contacto con el medio ambiente.

c. Escisión directa: Los estudios son conflictivos y por ser una técnica más cruenta pasan a segundo plano.

El procesamiento de la grasa ideal es el que pueda separar las células sanguíneas, los fluidos infiltrados el aceite y los adipocitos con el menor trauma posible. Se han descrito:

a. Centrifugación: El mayor consenso es de una centrifugación a 3000 rpm durante 3 minutos (51). El diámetro de la centrifuga altera la fuerza g. Fuerzas g mayores a 4200 disminuyen la viabilidad de los adipocitos. Actualmente hay grupos que centrifugan a las mismas revoluciones pero solo 1 minuto.

b. Centrifugación manual a bajas revoluciones. (Khouri)

c. Colado del material de lipoaspiración.

d. Sedimentación: Por una hora

e. Lavado con glucosa al 5% o solución fisiológica después de la centrifugación.

f. Secante: La capilaridad producida por las toallas de algodón resulto en un estudio ser mejor que el centrifugado.

Es fundamental la preparación del lecho a injertar con subcisiones trascutáneas con aguja de 14 G (Rigotomías) dejando lecho con características de “panal de abeja”.

La técnica de inyección de tejido adiposo es quizás el punto crítico de la técnica para la obtención de buenos resultados, perdurables en el tiempo sin incrementar la tasa de necrosis grasas y complicaciones. Los injertos se nutren por imbibición plasmática hasta 1,5 mm del borde del injerto. Injertos de más de 3 mm alteran la viabilidad. (33) Los estudios sugieren que deben realizarse injertos de entre 0.2 ml a 0.5 ml por centímetro de túnel creado (33) .

Es necesario:

a. Maximizar el contacto con tejidos vascularizados

b. Mínimo de presión positiva en la inyección de la grasa

c. Infiltración de la grasa en forma lineal en cada retiro de la cánula sin crear grandes cavidades.

d. Utilizar cánula curva con punta pico de pato y orificio único anterior (Khouri) y jeringas de 5 a 10 cc. según el defecto a corregir.

e. No ser ambiciosos con la corrección aceptando solo sobre-correcciones leves sin olvidar que el mejor resultado se obtiene con múltiples procedimientos con poca cantidad de grasa y no uno con volumen total en exceso.

f. La cantidad de grasa centrifugada que puede administrarse es en general de 50 a 80 cc / procedimiento, aunque pueden administrarse volúmenes de hasta 250 cc por sesión de acuerdo al defecto a corregir.

g. En relación al defecto a corregir pueden ser necesarios de 1 a 6 procedimientos separados entre 3 y 4 meses (generalmente en reconstrucciones totales post mastectomía).

En casos de RM postmastectomía y radioterapia previa con contraindicaciones de colgajos o expansores es factible la RM exclusivamente con lipotransferencia. En estas situaciones hay que cumplir dos premisas, primero lograr un estiramiento externo por succión de la piel que secundariamente produce neo-vascularización y favorece la inyección de la grasa, mantener su vitalidad y permitir su regeneración y por último hacer varios procedimientos de LT entre los períodos de expansión externa para lograr el volumen deseado. Este expansor externo (Brava System) descrito por Roger Khouri (52) se coloca aproximadamente 10 hs diarias por largos períodos entre LT y LT. (Protocolo expansión externa). También puede indicarse para corregir defectos severos de tratamiento conservador.

En la mayoría de las publicaciones se observan buenos resultados en la mayoría de las pacientes (superiores al 75%).

El seguimiento de las pacientes sobre todo las reconstruidas secundarias a un tratamiento conservador fueron el “Talón de Aquiles” del procedimiento en el pasado, actualmente este seguimiento es sencillo con la tecnología disponible teniendo el valor agregado de la volumetría que informa la mamografía digital que permite evaluar objetivamente el cambio de volumen. Las microcalcificaciones que pueden verse a posteriori son generalmente de aspecto benigno en el 5% de los casos. (53-54) Basado en un limitado número de estudios con una serie pequeña de casos parecería no haber interferencia con la detección del cáncer de mama en pacientes con LT, sin embargo más estudios son necesarios para confirmar estas apreciaciones preliminares (48)

Las siguientes complicaciones fueron descritas en varias publicaciones con incidencia inferior al 2%: Locales como edema prolongado, sub y sobre corrección, infección, necrosis, calcificación, irregularidades, hiperpigmentación y generales como embolia grasa. (48)

Tres son las dudas que se plantean en relación al implante de tejido adiposo autólogo y su capacidad regenerativa mediada por los “stem cells” en relación a la seguridad oncológica según A. Mojallal (55):

- a. Si el injerto de grasa puede incrementar la tumorigénesis del cáncer de mama
- b. Si puede acelerar el crecimiento de un cáncer sub-clínico no detectable
- c. Si puede promover la recurrencia local del cáncer de mama

No habiendo estudios a la fecha prospectivos y con grupo control sobre el tema de la interrelación entre LT y eventos oncológicos de cáncer de mama solo podemos evaluar las publicaciones retrospectivas.

Mario Rietjens del Instituto Europeo de Oncología analiza su experiencia en 2010 sobre 191 procedimientos en reconstrucción post tratamiento conservador y mastectomía con un seguimiento medio de 18.3 meses, no encontrando incremento en las recidivas locales ni metástasis a distancia. (56)

Gino Rigotti en un estudio de 2007 no observó metástasis ni recurrencias locales en un grupo de 50 pacientes con corrección de secuelas de cirugía conservadora con un follow-up medio de 11.7 meses, y en una segunda publicación de 2010 cuando analiza la utilidad de la lipotransferencia en reconstrucción

post mastectomía concluye que aunque se necesiten ensayos clínicos aleatorios multicéntricos los resultados obtenidos apoyan la hipótesis de que el trasplante autólogo combina sorprendentes propiedades regeneradoras con efectos nulos o marginales sobre la probabilidad de recurrencia loco-regional de cáncer de mama. (57)

En un estudio multicéntrico no prospectivo ni randomizado dirigido por JY Petit del Instituto Europeo de Oncología de Milán donde analizaron la lipotransferencia en reconstrucción post tratamiento conservador (143 pacientes) y post mastectomía (370 pacientes) hallaron un tasa de recurrencias locales de 1.3 % en ambos subgrupos con un follow up medio de 19.2 meses y concluyen que es necesario un ensayo clínico prospectivo multicéntrico con inclusión de datos de alto volumen y un seguimiento a largo plazo para demostrar la seguridad oncológica. (58)

En la revisión del grupo de ASPS Fat Graft Task Force liderado por A. Gutowski se llegó a la conclusión que no hay a la fecha del estudio reportes que indiquen un incremento del riesgo de recurrencias de la enfermedad asociados al autotrasplante de tejido adiposo. (48)

En una serie del Instituto “Angel H. Roffo” de 40 pacientes publicada en 2010 con un follow-up medio de 7 meses (59) en ninguno de los 4 grupos sometidos a lipotransferencia ha habido eventos oncológicos locales o a distancia.

Concluyendo la lipotransferencia en reconstrucción mamaria puede ser utilizada pero con una correcta indicación y con un seguimiento clínico y oncológico estricto de las pacientes.

#### Indicaciones generales:

- Corrección de las deformidades post mastectomía y radioterapia
- Corrección de las deformidades secundarias al Tratamiento conservador (con Radioterapia)
- Corrección de las deformidades post reconstrucción mamaria con expansores y prótesis y radioterapia
- Corrección de las deformidades post reconstrucción mamaria con Tejido autólogo y (Tram-Colgajo de Dorsal Ancho) y radioterapia
- Reparación de los daños crónicos secundarios a la Radioterapia. (Úlceras actínicas)
- Reconstrucción del pezón

#### Contraindicaciones:

- Riesgo elevado de Tromboembolismo (contraindicación de lipoaspiración)
- Falta de tejido adiposo en zonas dadoras
- Rechazo de la paciente a realizarse varios procedimientos quirúrgicos

#### Complicaciones:

- Edema
- Sub-corrección
- Sobre-corrección
- Infección
- Necrosis grasa con calcification
- Irregularidad
- Hiperpigmentación
- Embolia grasa

### Ventajas:

- Sencillo
- Baja morbilidad
- Rápida recuperación
- Alta tasa de buenos resultados

### Desventajas:

- Son necesarios más de un procedimiento para lograr los resultados deseados
- Es necesario un control a largo plazo para el seguimiento oncológico debido a que a pesar de no haber evidencia a la fecha de un impacto negativo en las recurrencias, no hay todavía trabajos prospectivos que lo avalen totalmente.

### Referencias

1. Radovan C. Breast reconstruction after mastectomy using the temporary expander. *Plast Reconstr Surg.* 1982 Feb; 69(2):195-208.
2. Maxwell GP, Falcone PA. Eighty-four consecutive breast reconstructions using a textured silicone tissue expander. *Plast Reconstr Surg.* 1992 Jun;89(6):1022-34
3. Cicchetti S, Leone MS, Franchelli S, Santi PL. One-stage breast reconstruction using McGhan Style 150 bi-dimensional expanders: a review of 107 implants with six years experience. *J Plast Reconstr Aesthet Surg.* 2006;59(10):1037-42.
4. FDA. U.S. Food and Drug Administration. Silicone Gel-Filled Breast Implants. FDA-Approved Silicone Gel-Filled Breast Implants: Allergan Natrelle (Pre-market application number: [P020056<sup>1</sup>](#)) Core Clinical Study Group. Mentor MemoryGel (Pre-market application number: P0300539) Core Clinical Study Group. 2009. <http://www.fda.gov/MedicalDevices>
5. Handel N, Silverstein MJ, Jensen JA, Collins A, Zierk K. Comparative experience with smooth and polyurethane breast implants using the Kaplan-Meier method of survival analysis. *Plast Reconstr Surg.* 1991 Sep;88(3):475-81.
6. ASPS U.S.A. American Society of Plastic Surgeons. Cosmetic Surgery Statistics, 2007. <http://www.plasticsurgery.org>
7. Rawlani V, Buck DW 2nd, Johnson SA, Heyer KS, Kim JY. Tissue expander breast reconstruction using prehydrated human acellular dermis. *Ann Plast Surg.* 2011 Jun;66(6):593-7.
8. Sarfati I, Ihrai T, Kaufman G., Nos C. Clough K.B. Adipose-tissue grafting to the post-mastectomy irradiated chest wall: Preparing the ground for implant reconstruction. *Journal of Plastic, Reconstructive & Aesthetic Surgery.* 2011, 1-6
9. Hamdi M, Van Landuyt K, de Frene B, Roche N, Blondeel P, Monstrey S. The versatility of the inter-costal artery perforator (ICAP) flaps. *J Plast Reconstr Aesthet Surg.* 2006; 59(6):644-52.
10. Munhoz AM, Montag E, Arruda EG, Aldrighi C, Gemperli R, Aldrighi JM, Ferreira MC. The role of the lateral thoracodorsal fasciocutaneous flap in immediate conservative breast surgery reconstruction. *Plast Reconstr Surg.* 2006 May;117(6):1699-710.
11. Maxwell GP. Iginio Tansini and the origin of the latissimus dorsi musculocutaneous flap. *Plast Reconstr Surg.* 1980 May; 65(5):686-92
12. Delay E., Autologous latissimus breast reconstruction: a 3-year clinical experience with 100 patients. *Plast Reconstr Surg.* 1998; 102:1461-147
13. Olivari N. The Latissimus Flap. *Br J Plast Surg.* 1976;29:126
14. Schneider WJ. Latissimus dorsi musculocutaneous flap in breast reconstruction. *Br J Plast Surg.* 1977;30:277
15. McCraw JB, Dibbell DG., Experimental definition of independent myocutaneous vascular territories. *Plast Reconstr Surg.* 1977 Aug;60(2):212-20.
16. Hartrampf, C., Schefflan, M., and Black, P. Breast reconstruction with a transverse abdominal island flap. *Plast. Reconstr. Surg.* 69: 216, 1982. (1979)
17. Robbins TH., Rectus abdominis myocutaneous flap for breast reconstruction. *Aust N Z J Surg.* 1979 Oct;49(5):527-30.
18. Gandolfo E., Breast reconstruction with a lower abdominis myocutaneous flap. *Br J Plast Surg.* 1982;25:452
19. Holmstrom, H. The free abdominoplasty flap and its use in breast reconstruction. An experimental study and clinical case report. *Scand. J. Plast. Reconstr. Surg.* 13: 423, 1979.
20. Grotting JC, Conventional TRAM flap versus free microsurgical TRAM flap for immediate breast reconstruction. *Plast Reconstr Surg.* 1989 May;83(5):828-41
21. Koshima I, Soeda S. Inferior epigastric artery skin flaps without rectus abdominis muscle. *Br J Plast Surg* 1989; 42: 645-648
22. Allen, R. J., Treece, P. Deep inferior epigastric perforator flap for breast reconstruction. *Ann. Plast. Surg.* 32: 32, 1994.
23. Beegle P. Microvascular augmentation of TRAM flap circulation ("Supercharged TRAM") in: Hartrampf CR, ed. Breast reconstruction with living tissues. New York: Raven Press, 1990:175-182

24. Yanaga, H., et al. An Ipsilateral superdrainaged Transverse Rectus Abdominis Myocutaneous Flap for Breast Reconstruction. *Plast. Reconstr. Surg.* 103:465-72, 1999.
25. Harashina T. et al. Augmentation of circulation of pedicled transverse rectus abdominis musculocutaneous flaps by microvascular surgery. *Br J Plast Surg* 1987 Jul;40(4):367-70
26. Berrino P. The "parasite" TRAM flap for autogenous tissue breast reconstruction in patients with vertical midabdominal scars. *Ann Plast Surg* 1999 Aug;43(2):119-26
27. Moon H, Taylor G., The vascular anatomy of the rectus abdominis myocutaneous flap based on the superior epigastric system *Plast Reconstr Surg* 1988; 82:815-832.
28. Grotting JC. The free abdominoplasty flap in immediate breast reconstruction. *Ann Plast Surg* 1991. 27; 351-4
29. Le-Quang C. Two new free flaps developed from aesthetic surgery. II. The inferior gluteal flap. *Aesthetic Plast. Surg.* 1980; 4:159
30. Elliot LF., The lateral transverse thigh free flap: An alternative for autogenous-tissue breast reconstruction. *Plast Reconstr Surg.* 1990; 85:169.
31. Allen RJ, Tucker C. Superior gluteal artery perforator free flap for breast reconstruction. *Plast Reconstr Surg.* 1995; 95:1207-1212.
32. Goldwyn RM. Vincenz Czerny and the beginnings of breast reconstruction. *Plast Reconstr Surg* 1978; 61: 673-681. / Joseph, M. Habdouch de Kosmetik. Leipzig: Veit and Co.; 1921 Pp. 690-691.
33. Coleman, S. Fat Grafting to the Breast Revisited: Safety and Efficacy. *Plast.Reconstr. Surg.* 2007;119:775.85
34. Rigotti G. Clinical treatment of radiotherapy tissue damage by lipoaspirate transplant: a healing process mediated by adipose-derived adult stem cells. *Plast Reconstr Surg.* 2007 Apr 15;119(5):1409-22; discussion 1423-4
35. Coleman S. Semipermanent and Permanent Dermal/Subdermal Fillers. *Plast.Reconstr. Surg.* 118 (3S) Suppl:108S-120S, September 1, 2006.
36. Smahel J. Experimental implantation of adipose tissue fragments. *Br J Plast Surg* 1989;42:20
37. Niechajev I and Sevcuk O. Long-term results of fat transplantation: Clinical and histologic studies. *Plast Reconstr Surg* 94:496-1994.
38. Uebel CO. Facial sculpture with centrifuged fat-collagen graft. In U.T. Hindere (Ed.) *Plastic Surgery*, Vol II. Amsterdam: Elsevier, 1992.
39. Pallua N. Content of the Growth Factors bFGF, IGF-1, VEGF, and PDGF-BB in Freshly Harvested Lipoaspirate after Centrifugation and Incubation. *Plast Reconstr Surg* 123-3:831, March 2009.
40. Gonzalez AM, Loboeki C, Kelly CP, et al. An alternative method for harvest and processing fat grafts: an in vitro study of cell viability and survival. *Plast Reconstr Surg*;120: 285 2007.
41. Adanali G, Erdogan B, Turegun M, et al. T-shaped adaptor for easy, quick and efficient fat harvesting during liposuction. *Aesthetic Plast Surg* 2002;26:340
42. Witort EJ, Pattarino J, Papucci L, et al. Autologous lipofilling: coenzyme Q10 can rescue adipocytes from stress-induced apoptotic death. *Plast Reconstr Surg* 2007;119:1191
43. Fagrell D, Enestrom S, Berggren A, et al. Fat cylinder transplantation: an experimental comparative study of three different kinds of fat transplants. *Plast Reconstr Surg* 1996;98:90
44. ASPRS Ad-Hoc Committee on New Procedures. Report on autologous fat transplantation. *Plast Surg Nurs* 1987;7:140
45. Brown, F. Mammographic changes following reduction mammoplasty. *Plast.Reconstr.Surg.* 80: 691, 1987
46. Sugimachi K. Adipose-derived stem cells and regenerative cells for superior breast reconstruction after partial mastectomy. 30th Annual San Antonio Breast Cancer Symposium, Texas, December 2007
47. American Society of Plastic Surgeons. Plastic surgery societies issue caution on fat grafting for breast augmentation. Available from: <http://www.plasticsurgery.org>
48. Gutowski, K. Current Applications and Safety of Autologous Fat Grafts: A Report of the ASPS Fat Graft Task Force. *Plast. Reconstr.Surg.* 124: 272, 2009.
49. Rohrich RJ, Sorokin ES, Brown SA. In search of improved fat transfer viability: a quantitative analysis of the role of centrifugation and harvest site. *Plast Reconstr Surg* 2004;113:391
50. Collins PC, Field LM, Narins RS. Liposuction surgery and autologous fat transplantation. *Clin Dermatol* 1992;10:365
51. Butterwick KJ. Lipoaugmentation for aging hands: a comparison of the longevity and aesthetic results of centrifuged versus noncentrifuged fat. *Dermatol Surg* 2002;28:987
52. Khouri R. Nonsurgical breast enlargement using an external soft-tissue expansion system. *Plast. Reconstr.Surg.* 2000,105:2500-2512.
53. Gulsun M, Basaran C, Basgun N, et al. Giant liponecrotic cyst secondary to augmentation mammoplasty with autologous fat injection. *European Journal of Radiology Extra* 2003;45:64
54. Chala LF, de Barros N, de Camargo MP, et al. Fat necrosis of the breast: mammographic, sonographic, computed tomography, and magnetic resonance imaging findings. *Curr Probl Diagn Radiol* 2004;33:106.
55. Mojallal A. Autologous fat transfer: controversies and current indications for breast surgery. *J Plast Reconstr Aesthet Surg.* 2009 May;62(5):708-10.
56. M. Rietjens , F. De Lorenzi , F. Rossetto , F. Brenelli , A. Manconi , S. Martella , M. Intra , M. Venturino , V. Lohsiriwat , Y. Ahmed , J.Y. Petit . Safety of fat grafting in secondary breast reconstruction after cancer. *Journal of Plastic, Reconstructive & Aesthetic Surgery* (2011) 64, 477-484
57. Rigotti G, Marchi A, Stringhini P, Baroni G, Galie M, Molino A, Mercanti A, Micciolo R, Sbarbati A. Determining the Oncological Risk of Autologous Lipoaspirate Grafting for Post-Mastectomy Breast Reconstruction. *Aesth Plast Surg* (2010) 34:475-480
58. Petit J, Lohsiriwat V, M.D. Clough K, Sarfati I, Ihrai T, Rietjens M, Veronesi P, Rossetto F, Scevola A, Delay E. The Oncologic Outcome and Immediate Surgical Complications of Lipofilling in Breast Cancer

- Patients: A Multicenter Study—Milan-Paris-Lyon. Experience of 646 Lipofilling Procedures. *Plast. Reconstr. Surg.* 128: 341, 2011 Gonzalez E, Cresta Morgado C., Rancati A., Noblía C., Azar M., Montoya D., Ipiña M., Berman G., Armanasco E. Evaluación clínica de la corrección de los defectos post tratamiento conservador y mastectomía con radioterapia con o sin reconstrucción mamaria con autotransferencia de tejido adiposo sin manipulación de Stem Cells. Revista XXVI Jornadas Nacionales de Oncología del Instituto “Ángel H. Roffo” 31 de agosto al 3 de septiembre de 2010M Mathes DW, Neligan PC. Current techniques in preoperative imaging for abdomen-based perforator flap microsurgical breast reconstruction. *J Reconstr Microsurg* 2010; 26: 3-10.61. Rozen WM, Ashton MW, Stella DL, Phillips TJ, Taylor GI. The accuracy of computed tomographic angiography for mapping the perforators of the DIEA: a cadaveric study. *Plast Reconstr Surg* 2008; 122: 363–369.
62. Tiffany M. Newman, Julie Vasile, Joshua L. Levine, David T. Greenspun, Robert J. Allen. Perforator Flap Magnetic Resonance Angiography for Reconstructive Breast Surgery: A Review of 25 Deep Inferior Epigastric and Gluteal perforator Artery Flap Patients. *J. Magn. Reson. Imaging* 2010;31:1176–1184.

## **Reconstrucción Mamaria Post-Cirugía Conservadora o Mastectomía Parcial (RM-CC)**

Oncológicamente el tratamiento conservador del cáncer de mama (TC) ha probado ser un procedimiento seguro en el control de la enfermedad comparado con la mastectomía en tumores de hasta 5 cm según múltiples publicaciones. (1-2) Este tratamiento incluye la resección tumoral con un margen oncológico satisfactorio, la investigación de la axila (biopsia de ganglio centinela o vaciamiento axilar) y radioterapia de volumen mamario con o sin boost del lecho tumoral según protocolos de tratamiento.

Por definición la conservación mamaria no solo implica el control oncológico loco-regional de la enfermedad sino también es fundamental preservar la mama con un buen resultado estético.

Ahora, ¿Qué debe hacer el cirujano para cumplir con esta premisa?

- Conocer las vías de abordaje e incisiones estéticas indicadas para disminuir las secuelas. Estas deben ser circunareolares en cuadrantes superiores, periareolares en las lesiones próximas al complejo areola-pepón y radiadas o por el surco submamario en cuadrantes inferiores. En los tumores de cuadrante supero-interno la vía periareolar puede evitar cicatrices no cosméticas en dicha región.
- Conocer las técnicas de modelado glandular para evitar los defectos secundarios a la pérdida de glándula por la resección.
- Conocer los fundamentos y efectos de la radioterapia en el tratamiento conservador: En varias publicaciones fueron analizadas las alteraciones en la mama irradiada de acuerdo al volumen de la misma y a la homogeneidad de las dosis administradas. Moody (3) en un estudio prospectivo y randomizado observó los efectos adversos de la radioterapia en mamas pequeñas, medianas y grandes encontrando resultados estéticos negativos moderados o severos en solo el 6% de las mamas pequeñas, llegando al 39% en mamas grandes. Gray (4) estudió 267 pacientes irradiadas luego de una cirugía conservadora observó una disminución significativa de los resultados estéticos en las pacientes con macromastia y un inadecuado tratamiento con áreas sobre o sub-irradiadas del 10 al 15% por la no homogeneidad de las dosis debida al tamaño de la mama. Cumpliendo estos parámetros se pueden obtener aproximadamente un 70% de buenos resultados, quedando un 30% de pacientes con deformidades residuales que requieren una corrección quirúrgica secundaria. (5) El intento de prevenir los resultados insatisfactorios de la conservación mamaria en este 30% de pacientes y mejorar o facilitar el tratamiento radiante de la mama operada fue el origen de la Cirugía Oncoplástica (OPS).

El factor decisivo para desarrollar e implementar estas técnicas y la secuencia relacionada a los otros tratamientos (quimioterapia, radioterapia) fue motivo de análisis interdisciplinarios para evaluar su seguridad y sus resultados. Es en las limitaciones de la cirugía conservadora en relación al volumen mamario-volumen tumoral o la ubicación de la lesión (ej.: tumores centrales), clásicas contraindicaciones relativas del tratamiento conservador, donde la OPS logra la conservación mamaria y la reconstrucción inmediata con seguridad oncológica en condiciones anatómicas adversas. Por otra parte puede ser

también indicada en una serie de situaciones relacionadas a la ubicación superficial del tumor con necesidad de resección cutánea, resecciones secundarias en mamas con múltiples cicatrices, en casos de ampliación de exéresis en bordes comprometidos, en los problemas que comúnmente plantean las pacientes con cirugías de aumento mamario previo y cáncer de mama en relación con los márgenes oncológicos y la conservación.

En resumen y para responder a la difícil pregunta ¿Cómo decidimos quien necesita una reconstrucción inmediata con TC? Podemos entonces enumerar tres situaciones básicas de aplicación de la cirugía oncoplástica:

1- Problemas relacionados a la ubicación del tumor (tumores centrales, línea media, cuadrantes supero-interno, etc.) o a la relación volumen tumoral/volumen mamario. (6)

2- En el tratamiento del cáncer localmente avanzado con quimioterapia de inducción y rescate quirúrgico conservando la mama con márgenes amplios de resección y buen control local.

3- Situaciones especiales relacionadas a resecciones de piel en tumores superficiales, cicatrices previas múltiples, resecciones con márgenes amplios por carcinoma ductal in situ o secundarias a tumorectomía con márgenes comprometidos o neoplasia de mama en pacientes con aumento mamario previo.

Por lo expuesto cuando existen factores que incrementen la posibilidad de una futura secuela post cirugía conservadora de mama es recomendado “de preferencia” indicar una reconstrucción mamaria inmediata con técnicas oncoplásticas.

### **Reconstrucción Mamaria Inmediata (RMI-CC) - Técnicas**

La reconstrucción inmediata es el procedimiento ideal en el intento de prevenir los resultados insatisfactorios del tratamiento conservador. (7-8-9) Se pueden utilizar múltiples técnicas devenidas de procedimientos de cirugía plástica mamaria que se adaptan particularmente a cada caso.

Los parámetros a analizar para decidir la técnica quirúrgica son:

- Tamaño de la mama
  - Volumen
  - Relación volumen mamario / volumen tumoral
- Ubicación de la lesión
  - Tumores centrales
  - hora 12
  - hora 6
  - ífero-laterales o ífero-mediales
  - cuadrante súpero-interno, etc.
- Situaciones especiales

Es de destacar que la mayoría de las técnicas a utilizar necesitan una corrección de la simetría de la mama opuesta simultánea (de preferencia) o posterior.

De acuerdo a estos parámetros podemos sintetizar las indicaciones de la siguiente manera:

#### Lesiones centrales:

En mamas pequeñas o medianas: Técnica de resección del complejo areola-pezones (CAP) y reconstrucción con colgajo cutáneo-glandular de avance ífero-lateral. (Técnica de Andrea Grisotti). (6)



En mamas grandes y/o ptósicas: Resección del CAP y reconstrucción con técnicas de mastoplastia “T” invertida con o sin confección de neo-areola con colgajo cutáneo-glandular.

En situaciones especiales resección losángica del CAP y cierre simple con jareta en bolsa de tabaco.

Lesiones de otros cuadrantes donde no es necesario la resección del CAP.

Lesiones de hora 12:

En mamas pequeñas: Técnica de “Round-Block” (Louis Benelli) (10), donde el defecto residual de la resección del tumor se corrige movilizándolo, rotando y reconstruyendo la glándula y compensando el exceso cutáneo con resección de piel periareolar y cierre con una jareta y sutura en el borde de la areola. En mamas medianas o grandes: Mastoplastia con diseño de “T” invertida y conservación del CAP con pedículo inferior o técnica de “Round-Block”

Lesiones laterales y mediales:

En mamas medianas o grandes: Mastoplastia con diseño de “T” invertida con técnica bipediculada de Mc Kisson para garantizar la buena vascularización del CAP y reconstrucción del defecto de volumen con colgajos glandulares desepidermizados diseñados y rotados de acuerdo al defecto a corregir.

Lesiones en hora 6 o adyacentes de cuadrantes inferiores:

En mamas medianas y grandes: Mastoplastia con diseño de “T” invertida con conservación del CAP a pedículo superior y reparación del volumen con colgajos glandulares laterales.

Lesiones en cuadrante súpero-interno:

Esta región de la mama establece un desafío particular por el problema estético que generan los defectos de volumen y las cicatrices. Esta zona fue definida por ese motivo “No man’s land” por Andrea Grisotti (6). La corrección inmediata de los defectos a este nivel pueden ser solucionados en la mayoría de los casos utilizando las técnicas arriba mencionadas (Round Block, Mastoplastias a pedículo inferior, Mc Kisson, etc), pero en situaciones especiales como en tumores superficiales que deben ser resecados con la piel adyacente es necesario emplear otros procedimientos. Se indica en estas pacientes la reconstrucción inmediata con un colgajo miocutáneo de Dorsal Ancho (Lattissimus Dorsi) diseñado de acuerdo al tamaño del defecto a corregir, o en su defecto colgajos rotatorios de cuadrante súpero-externo de la mama.

En pacientes con defectos de volumen y cicatrices previas en cuadrante súpero-externo es posible utilizar también un colgajo miocutáneo de Dorsal Ancho.

En situaciones especiales como la conservación mamaria en el tratamiento del cáncer localmente avanzado con quimioterapia de inducción y rescate quirúrgico donde es imprescindible contar con márgenes amplios de resección y buen control local, toda la gama de técnicas arriba expuestas pueden ser aplicadas con excelente resultado.

La corrección de la simetría puede ser simultánea (de preferencia) o diferida y el vaciamiento axilar puede hacerse sin inconvenientes desde la incisión mamaria.

## **Reconstrucción Mamaria Diferida (RMI-CC) – Técnicas**

Ante una consulta por una secuela de un tratamiento conservador hay que evaluar varios parámetros relacionados a la anatomía de la paciente, las características de la mama operada y la simetría de ambas mamas y de los complejos areola-pezón (CAP). La reconstrucción mamaria diferida de estas deformidades se encuentra limitada por cinco factores determinantes: el déficit de piel, el déficit de tejido glandular, la retracción cicatrizal, la radiodermatitis y la fibrosis.

Muchas clasificaciones fueron propuestas con el fin de evaluar los defectos y planificar correcciones. En todas ellas hay generalmente coincidencia en la evaluación de las secuelas menores (Tipo I o II) donde solo se observan asimetrías sin alteración o con cambios mínimos en la forma de la mama tratada. En las secuelas mayores que van de deformidades medianas a secuelas severas con esclerosis de toda la mama y con, incluso necesidad de mastectomía se incluyen la mayorías de las pacientes “problema” y las indicaciones de corrección van de tratamientos sencillos como un lipofilling hasta mastectomías con reconstrucción inmediata con flaps (pediculados o microquirúrgicos) asociados o no a material protésico. [11-12-13]

Siguiendo el algoritmo propuesto (ver ítem algoritmos), tenemos una interesante posibilidad de técnicas a utilizar dependiendo de la complejidad del defecto, antecedentes y deseo de la paciente, morbilidad previa y potencial del procedimiento reconstructivo e implicancia en la calidad futura de vida.

Estas técnicas son:

### Mastopexia o Mastoplastia de reducción con reposicionamiento del CAP

Indicaciones: Las técnicas de reducción o pexia las utilizamos cuando se presentan secuelas con asimetría mamaria en mamas ptósicas o hipertróficas sin alteración de la forma de la mama operada o con alteraciones leves con o sin asimetría del CAP y radiodistrofia leve.

### Lipotransferencia (Lipofilling)

Indicaciones: La LT está hoy indicada en la mayoría de las secuelas menores del TC y probablemente deba ser en la mayoría de estos casos la primera opción sobre todo en pacientes con mamas pequeñas o medianas sin o con leve ptosis. Esta indicación se debe a que es un procedimiento ambulatorio, mínimamente invasivo, de fácil realización, buenos resultados y baja tasa de complicaciones. En las secuelas mayores queda su indicación limitada a algunos casos, sobre todo en situaciones, donde el volumen mamario no sea muy importante o la paciente acepte varios procedimientos incluyendo la utilización de expansores externos (tipo Brava System) para evitar la realización de una reconstrucción con colgajos miocutáneos (CLD, Tram, etc.)

### Colgajos Fasciocutáneos

Son colgajos de vecindad dermo-adiposos que se vascularizan por un pedículo superficial (perforantes locales) y que tienen indicaciones limitadas. Los más utilizados en la actualidad son: el Colgajo Tóraco-epigástrico y el Colgajo Tóraco-dorsal. En situaciones particulares se indican ante la imposibilidad de utilizar otra técnica en defectos de los cuadrantes inferiores y laterales.

## Colgajo miocutáneo de Dorsal Ancho o Latissimus Dorsi Flap (LDF)

Indicaciones: Este colgajo es útil para corregir secuelas del TC en cualquier localización de la mama. Actualmente lo empleamos solo en secuelas severas cuando éstas no pueden resolverse con procedimientos menores (Lipofilling). Puede asociarse a expansores o prótesis si el colgajo sólo no alcanza para reparar el volumen del defecto. Su indicación en secuelas menores hoy se encuentra en revisión desde la aplicación de las técnicas de Lipotransferencia.

## Colgajo miocutáneo de Recto Abdominal y variantes (Tram Flap, Diep Flap, etc)

Excepcionalmente se indica el colgajo Tram y sus variantes en la reparación de los defectos parciales. En situaciones particulares con secuelas severas con esclerosis actínica con o sin sospecha de recurrencias locales e indicación de mastectomía, esta técnica es indicada por la ventaja de dar una buena forma y volumen a la mama reconstruida y mejor posibilidad de simetría. (14)

## Prótesis

Es conocido el alto índice de contracturas capsulares severas y otras complicaciones que se producen cuando se asocia la colocación de prótesis de siliconas y secuelas del tratamiento conservador. Esto, a pesar de los cambios en los tratamientos radiantes en relación a las nuevas técnicas que mejoran la homogeneidad de las dosis y disminuyen las secuelas cutáneas y glandulares, sigue dejando un interrogante en la indicación de esta técnica para corregir estas secuelas. Probablemente en casos individuales con buena calidad de piel, con secuelas menores sin asimetrías pueda ser indicado excepcionalmente.

## Complicaciones

Es coincidente en varias publicaciones la descripción de una tasa superior de complicaciones en la reconstrucción mamaria diferida al tratamiento conservador en relación a los procedimientos inmediatos. Estos altos porcentajes (entre el 40% y 60%) son probablemente consecuencia de los cambios secundarios producidos por la radioterapia (retracción cicatrizal, radiodermatitis y fibrosis) que dificulta los procedimientos e interfiere con los resultados cosméticos. (15-16-17)

Es interesante mencionar que actualmente este porcentaje disminuyó significativamente en relación al cambio de las indicaciones, a expensas del aumento de pacientes reconstruidas con Lipofilling, procedimiento que presenta menos morbilidad que las técnicas convencionales. (18)

## **Referencias**

1. Veronessi U., et al., Breast conserving is a safe method in patients with small cancer of the breast. Long term results of three randomized trials on 1973 patients. *Eur J Cancer*, Vol. 31A, 10: 1574-1579, 1995.
2. Fisher B., et al. Reanalysis and results after 12 years of follow-up in a randomized clinical trial comparing total mastectomy with lumpectomy with or without irradiation in the treatment of breast cancer. *N. Engl J Med* 333: 1456-1461, 1995.
3. Moody A., et al. The influence of breast size on late radiation effects and association with radiotherapy dose inhomogeneity. *Radiother Oncol* 1994;33: 106-112
4. Gray J. et al. Primary breast irradiation in large breasted or heavy women: analysis of cosmetics outcome. *Int J Radiat Oncology Biol Phys* 1991; 21:347-354
5. Clough K. et al. Cosmetic sequelae after conservative treatment for breast cancer: Classification and results of surgical correction. *Ann Plast Surg* 1998; 41: 471-481.
6. Grisotti A. Immediate reconstruction after partial mastectomy. *Oper Tech Plast. Reconstr. Surg.* 1:1-12, 1994.

7. Nos, C., et al. Conservative treatment of lower pole breast cancers by bilateral mammoplasty and radiotherapy. *Eur J Surg Oncol* 1998; 24: 508-514.
8. Garusi C, Petit J. La place de la chirurgie plastique dans le traitement conservateur du cancer du sein. *Ann Chir Plast Esthet*, 1997; 42: 168-176. European Institut of Oncology
9. Spear S.L. Experience with reduction mammaplasty combined with breast conservation therapy in the treatment of breast cancer. *Plast.Reconstr. Surg.* 111: 1102, 2003.
10. Benelli L. A new periareolar mamaplasty: Round block technique. *Aesth Plast Surg* 1990; 14:99.
11. Berrino P. Postquadrantectomy breast deformities: classification and techniques of surgical correction. *Plast Reconstr Surg.* 1987 Apr; 79(4):567-72.
12. Clough K. et al. Cosmetic sequelae after conservative treatment for breast cancer: classification and results of surgical correction. *Ann Plast Surg.* 1998 Nov;41(5):471-81.
13. Fitoussi A.et al. Management of the post-breast-conserving therapy defect: extended follow-up and reclassification. *Plast Reconstr Surg.* 2010 Mar; 125(3):783-91.
14. Moran S. et al. Immediate free TRAM reconstruction in lumpectomy and radiation failure patients. *Plast Reconstr Surg.* 2000 Dec; 106(7):1527-31.
15. Kronowitz S. et al. A management algorithm and practical oncoplastic surgical techniques for repairing partial mastectomy defects. *Plast. Reconstr. Surg.* 122: 1631, 2008.
16. Clough K. et al. Oncoplastic Techniques Allow Extensive Resections for Breast-Conserving Therapy of Breast Carcinomas. *Ann Surg.* 2003 January; 237(1): 26–34.
17. González E. y col. Utilidad y sistematización de las técnicas de cirugía oncoplástica en la prevención y corrección de las secuelas del tratamiento conservador. Consideraciones oncológicas y cosméticas”. *Rev. Arg. Mastol.* 2006; 25(86): 49-69
18. Gonzalez E, y col. Evaluación clínica de la corrección de los defectos post tratamiento conservador y mastectomía con radioterapia con o sin reconstrucción mamaria con autotransferencia de tejido adiposo sin manipulación de Stem Cells. *Revista XXVI Jornadas Nacionales de Oncología del Instituto “Ángel H. Roffo”* 31 de agosto al 3 de septiembre de 2010

## **Simetrización de la Mama Contralateral**

### Introducción

La simetría de las mamas es el factor principal para que una mujer logre satisfacción después de la reconstrucción mamaria. El lograr dicha simetría es uno de los desafíos más importantes para el cirujano reconstructivo. A menudo, es necesaria la modificación de la mama contralateral sana haciendo uso de diversas técnicas quirúrgicas.

Además de lograr una adecuada simetría, las técnicas utilizadas deben permitir el adecuado control médico de la paciente en el futuro. La selección de las técnicas quirúrgicas dependerá del estado oncológico de la paciente y de la apariencia de la mama contralateral, teniendo en cuenta las posibles opciones para lograr mamas lo más simétricas posible.(1)

La valoración de la mama contralateral es fundamental en todo proceso de reconstrucción mamaria de cara a obtener el ansiado objetivo de la simetría. Debe informarse adecuadamente a la paciente de todos los procesos que deberán llevarse a cabo para conseguir buenos resultados. La paciente debe ser consciente de que al menos deberán realizarse dos procedimientos quirúrgicos (reconstrucción de la mama mastectomizada y tratamiento de la contralateral), así como de la posibilidad de que sea necesaria la realización de diversos retoques y refinamientos con el objetivo de conseguir un resultado adecuado. En algunos casos, independientemente de la técnica de reconstrucción mamaria usada, el resultado obtenido conlleva una adecuada simetría respecto a la mama sana, obviándose así la necesidad de intervenir sobre ésta, pero en la mayor parte de las ocasiones será necesario algún tipo de actuación quirúrgica sobre dicha mama para lograr la adecuada simetría.

## Aumento mamario

Cuando la mama contralateral es pequeña o está involucionada, el aumento mamario mediante prótesis de gel de silicona es la opción más adecuada para conseguir la máxima igualdad entre la mama reconstruida y la mama sana. Se debe tener cuidado de evitar que la mama aumentada tenga una mayor proyección que la mama reconstruida. La técnica de aumento mamario mediante prótesis suele acompañar a una mama reconstruida a su vez mediante prótesis o expansor mamario. Habitualmente, las pacientes reconstruidas mediante tejido autólogo prefieren evitar la colocación de prótesis en la mama contralateral, y alcanzan mayor satisfacción si se logra simetría sin necesidad de implantes.

## Reducción mamaria

Se suele utilizar una técnica de reducción mamaria en aquellos casos en los que la mama contralateral es voluminosa, para poder de este modo igualarla a la mama reconstruida. En estos casos, tanto la reconstrucción con expansores como la reconstrucción con colgajos no consiguen igualar el tamaño de la mama sana contralateral, siendo necesaria la reducción de la misma para conseguir la adecuada simetría.

Diversos autores recomiendan la realización de técnicas de reducción mamaria lo menos traumáticas posible sobre el parénquima mamario, para así facilitar la vigilancia oncológica de la mama. De este modo se recomienda no utilizar técnicas que produzcan mucha cicatriz en el interior de la mama ni aquellas que precisen torsiones de colgajos, cuyas cicatrices puedan enmascarar la presencia de enfermedad neoplásica. Debido a estos factores, entre las técnicas de reducción mamaria disponibles se recomiendan aquellas de pedículo superior y cicatriz vertical, siempre que sea posible. En todos los casos el tejido extirpado en la reducción mamaria se deberá remitir para su control anatomopatológico. Deben ser realizados máximos esfuerzos para obtener una única resección en block con orientación de la pieza para el correcto estudio anatomopatológico, evitando en lo posible las retomas o re-resecciones ([www.cancerscreening.nhs.uk/breastscreen/publications/nhsbsp58-low-resolution.pdf](http://www.cancerscreening.nhs.uk/breastscreen/publications/nhsbsp58-low-resolution.pdf) - Pathology Reporting of Breast Disease).

Se debe tener cuidado en evitar una sobrerreducción de la mama contralateral que podría facilitarnos la reconstrucción de la mama afecta cuando se emplea expansión tisular, y tener siempre muy en cuenta las preferencias de la paciente en cuanto al tamaño de las mamas. De otro modo podemos encontrarnos con una reconstrucción que, si bien pudiera ser correcta técnicamente hablando, será insatisfactoria para la paciente y por tanto un fracaso para el cirujano.

En los casos en que la paciente prefiere conservar un tamaño grande de sus mamas es recomendable la reducción modesta de la mama contralateral y la reconstrucción de la mama afectada mediante un colgajo TRAM o un colgajo DIEP. (2)

En los casos en que la paciente prefiera mamas más pequeñas de las que tenía se podrá realizar una reconstrucción mamaria mediante expansor junto a una reducción más importante de la mama sana.

## Mastopexia

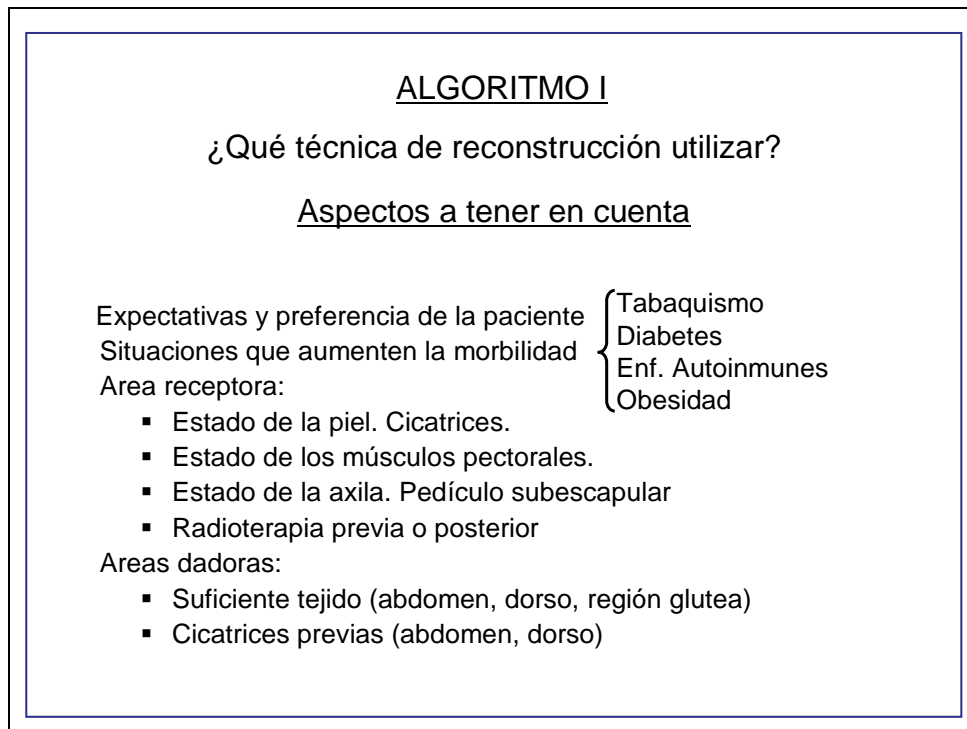
La elevación de la mama opuesta o mastopexia es una técnica recomendable cuando nos encontramos con un volumen mamario adecuado, pero con un exceso de piel y ptosis del complejo areola-pezones. Se elegirá aquella técnica de mastopexia que permita las mínimas cicatrices internas de cara a un mejor control oncológico posterior.

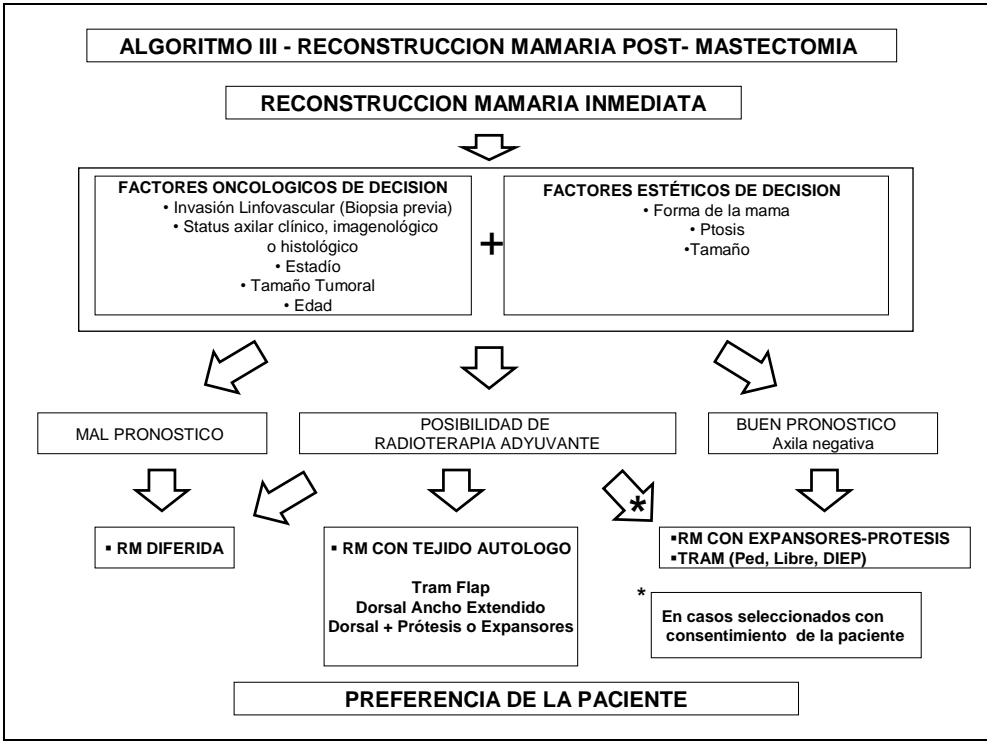
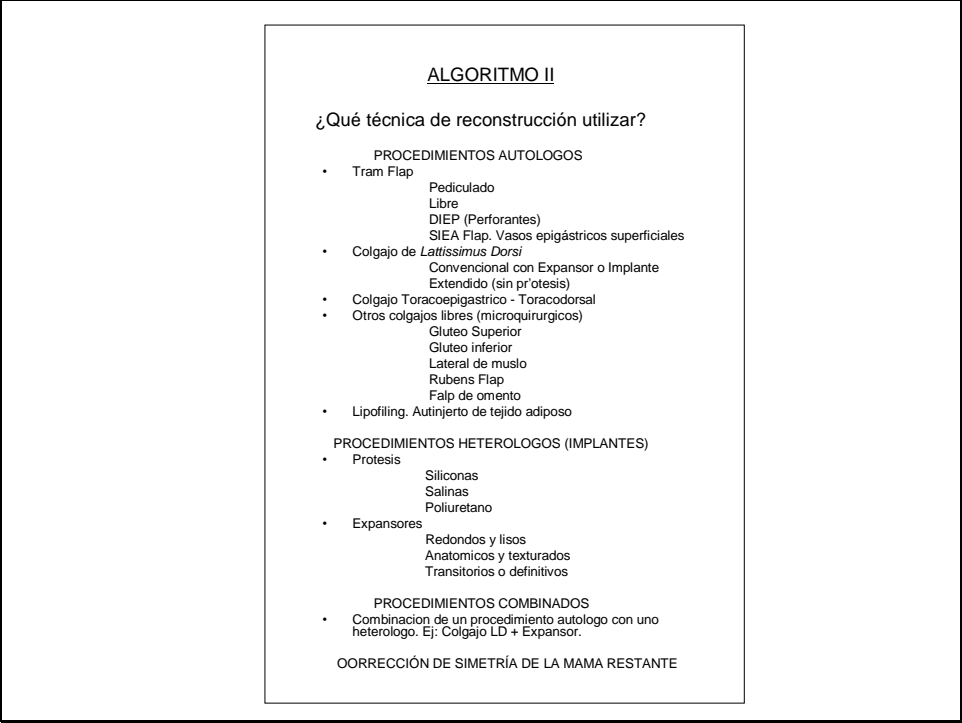
En algunas ocasiones será necesario implantar una prótesis para conseguir volumen, sobre todo en el polo superior mamario, que con frecuencia no se rellena sólo con una mastopexia. De este modo se conseguirá, además, una mejor simetría con respecto a una mama reconstruida mediante expansor o prótesis, así como una menor extirpación de piel y cicatrices más cortas.

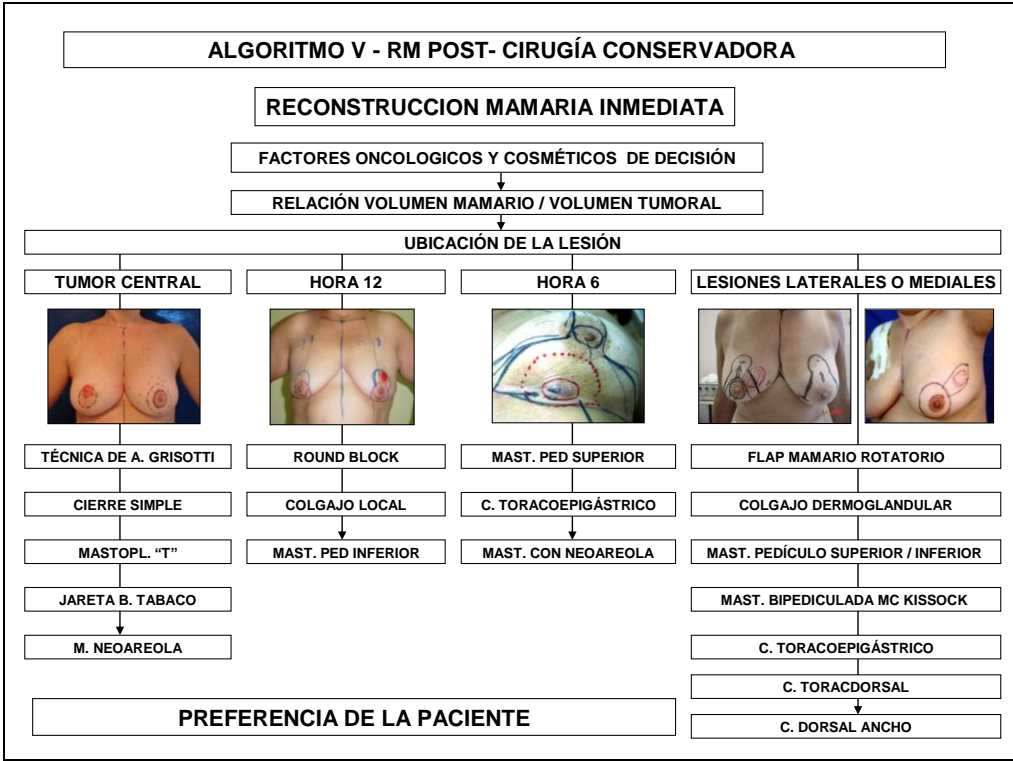
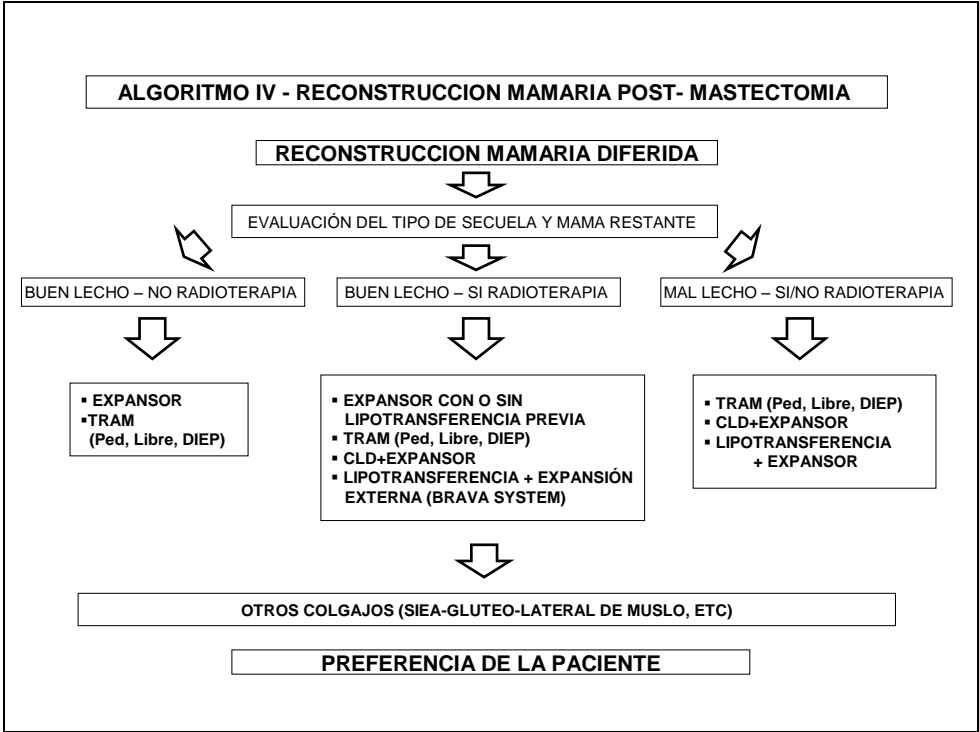
## Referencias

1.- Montoreano I et al. Reconstrucción de mama post mastectomía por cáncer, Revista Argentina de Cirugía, volumen 50, N°1 y N° 2, enero y febrero 1986, páginas 22 a 34.

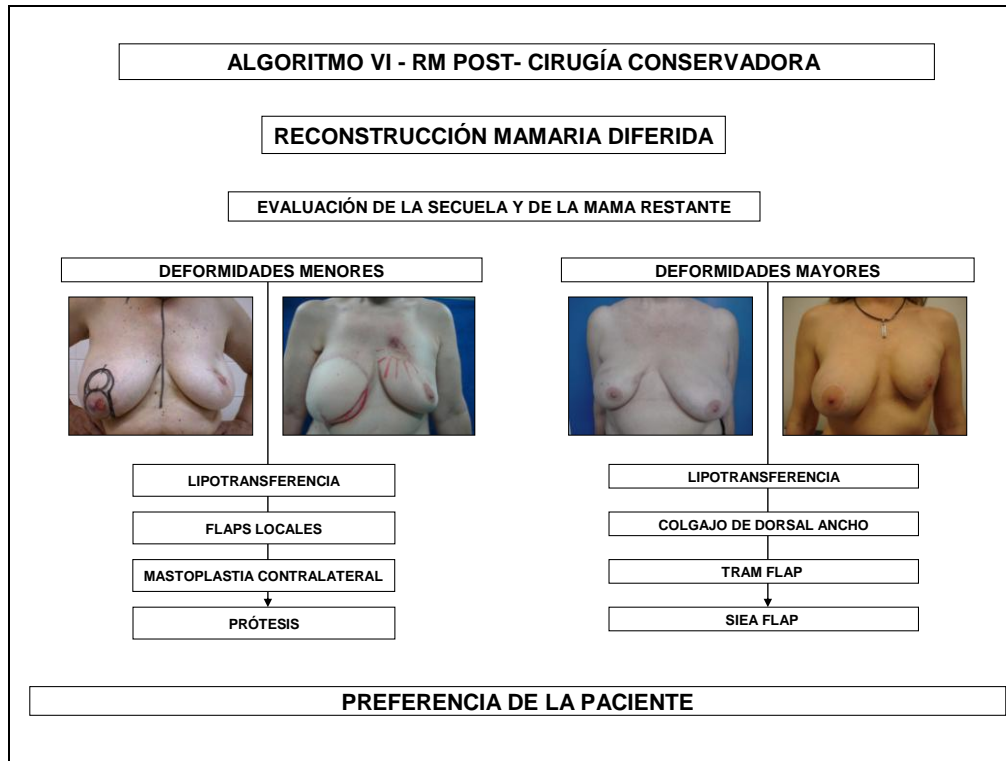
2- Montoreano I et al. Latissimus Dorsi and Rectus Abdominis Breast Reconstruction Postmastectomy: Musculocutaneous Breast Reconstruction, Seminars in Surgical Oncolog, Vol. 3, N°4, 1987, páginas 245-257.











### **Seguimiento Imagenológico de la Mama Reconstruída**

El cáncer de mama es la patología oncológica más frecuente que afecta al sexo femenino. La resección quirúrgica del mismo en la cirugía conservadora, puede dejar secuelas que habrá que diferenciar de potenciales recidivas. La reconstrucción de la mama aporta el beneficio orientado a un sentido recuperador y respetuoso de la femineidad para aquellas mujeres que perdieron su autoestima por la modificación de su mama. Debemos estar preparados para un correcto seguimiento de la mama reconstruida, aportando datos sobre el estado de las distintas técnicas quirúrgicas, sabiendo que el objetivo principal de la vigilancia en estas pacientes es la detección precoz de posibles recurrencias, u otros cánceres primarios.

Tanto el examen físico como la Mamografía y sus adicionales (magnificación del lecho cicatrizal) y la Ecografía, siguen siendo los métodos de seguimiento de primera línea.

La Mamografía Digital con todas sus ventajas, es una alternativa válida a la Mamografía tradicional.

El Doppler color hace su importante aporte para definir una lesión. La actividad angiogénica, remedando a la Resonancia Magnética, se puede presentar en un nódulo o en la cicatriz. Se debe tomar la precaución de realizar el estudio no antes de los 6 meses después de la cirugía y luego de los 9 meses, si se efectuó radioterapia, de esta forma se evitarán falsos positivos. El Doppler positivo induce a completar el estudio con las punciones diagnósticas, con las guías y agujas pertinentes o Biopsia Radioquirúrgica (BRQ). La negatividad del Doppler no es signo de certeza para descartar recidivas.

## **Imágenes en el Tratamiento Conservador**

Los hallazgos mamográficos luego de la cirugía conservadora de la mama, varían de acuerdo a la envergadura de la cirugía y a la respuesta de la paciente.

Los cambios que siguen a la tumorectomía son similares a aquellos relacionados con cualquier otro procedimiento quirúrgico de la mama y se los distingue en:

1) Tempranos o transitorios (colecciones)

a. Hematoma, seroma, edema y engrosamiento de la piel, todos fácilmente reconocidos en la Ecografía. En general estos cambios, en este tipo de procedimientos, suelen ser mínimos y transitorios.

b. El edema y el engrosamiento de la piel son los hallazgos más frecuentes en el postquirúrgico inmediato y desaparecerán aproximadamente a los 6 meses. Por tanto se sugiere esperar ese tiempo para la obtención de las primeras imágenes para control.

2) Tardíos y persistentes: todos estos hallazgos pueden simular recidivas, de ahí la importancia de su caracterización.

a. Cicatriz fibrosa, se muestra en la Mamografía como imagen retráctil radiodensa con márgenes regulares o irregulares (espiculados) en el lecho quirúrgico. La importancia de ella más que por su aspecto, radica en su evolución a través del tiempo.

b. Distorsión de arquitectura.

c. Engrosamiento de la piel, teniendo especial cuidado cuando la medida es mayor a 0,8mm (mensurable en Ecografía).

d. Cambios en la densidad mamaria sobre el resto del parénquima.

e. Nódulos (granulomas, quistes oleosos) pueden ser palpables. Interesa caracterizarlos con Mamografía (compresión localizada), Ecografía (Doppler) y eventualmente con punción diagnóstica.

f. Calcificaciones y microcalcificaciones distróficas, son heterogéneas. Su mejor reconocimiento se logra con las tomas magnificadas.

Las microcalcificaciones pueden aparecer en cualquier momento luego de la cirugía y se proyectan habitualmente en el lecho quirúrgico. Es relevante su comparación con los estudios anteriores y con los prequirúrgicos. Se deberá prestar atención si el debut de la enfermedad se hizo por ese hallazgo.

Cuando a la tumorectomía se adicionó radioterapia, los cambios son mayores: el engrosamiento cutáneo persiste más tiempo, y se puede visualizar mayor fibrosis a largo plazo.

Si se realizó la disección axilar, ésta puede demorar la resolución del edema.

La apariencia de estas imágenes debería estabilizarse totalmente durante los primeros dos años de la cirugía. Durante ese tiempo la cicatriz madura, evoluciona y se retrae.

Es un reto para el radiólogo discriminar los cambios postoperatorios de las recurrencias, ya que estas no muestran características propias e insistimos sobre la importancia de valorar su evolución.

## **Seguimiento Post-mastectomía con Reconstrucción Autóloga**

Es el aumento de volumen mamario que se logra con colgajos, siendo los más utilizados el TRAM o Dorsal Ancho. En principio no hay tejido mamario. Quedan allí cantidades variables de piel y tejido celular subcutáneo nativos.

El volumen mamario, en la Mamografía, se ve traslúcido por el componente graso. La apariencia es la de una mama grasa sin identificación de estructuras glandulares o ductales hacia el pezón. Dentro de esa imagen traslúcida, pueden aparecer áreas de mayor densidad, que pueden corresponder a fibras musculares, que a medida que entran en degeneración se tornan más radiolúcidas. Se pueden visualizar clips en zonas donde se realizó hemostasia, hilos de sutura calcificados y engrosamiento de la piel en la zona de la herida quirúrgica.

Puede presentar necrosis grasa, manifestándose como densidades irregulares de tejido blando, quistes lipídicos, o burbujas radiolúcidas. Son frecuentes las calcificaciones distróficas y amorfas.

### **Control en Mamoplastia Reductora**

La manipulación quirúrgica en estos casos, hace que se genere un nuevo patrón arquitectural en la mama. Se pueden obtener hallazgos similares como los descritos anteriormente, pero en menor cuantía.

### **Seguimiento en Cirugía Conservadora con Lipotransferencia**

El uso de esta técnica se ha incrementado con el paso del tiempo, obteniéndose buenos resultados con pocas complicaciones.

Se debe tener en cuenta, que la necrosis grasa, hallazgo más frecuente en estas pacientes, podrían dificultar su estudio, tanto al examen físico como de las imágenes. Los hallazgos mamográficos por los que la necrosis grasa se puede manifestar, suelen ser quistes radiolúcidos, con contornos calcificados, fácilmente reconocidos y valorados por el radiólogo dedicado a esta patología.

Las nuevas técnicas de *Lipofilling*, básicamente con el tratamiento del material a trasplantar (centrifugación y descarte del sedimento), ha mejorado la aceptación del huésped, no observándose las groseras reacciones de necrosis grasa, comunes en los procedimientos primitivos.

### **Mamografía Digital Directa**

Consideramos positivo el aporte de la Mamografía Digital al permitir:

- 1) Visualizar la mama, con nitidez en todos sus planos, (desde la piel hasta el plano muscular),
- 2) Objetivar numéricamente densidad y volumen comparativo de ambas mamas
- 3) Comparar con estudios anteriores, por poseer archivo electrónico
- 4) Caracterizar mejor las imágenes por la "manipulación" de las lupas electrónicas en el monitor.

### **Inicio y Periodicidad del Seguimiento de la Mama Operada**

Se debería estandarizar el seguimiento imagenológico (Mamografía y Ecografía) tanto desde su iniciación como su periodicidad. Consideramos que el 1er estudio de la mama operada debería realizarse no antes de los 6 meses de terminada la cirugía o de la radioterapia, si la hubo. En ese período se consideran resueltas las modificaciones inmediatas al procedimiento quirúrgico (colecciones) y están consolidadas las secuelas quirúrgicas definitivas.

Luego consideramos oportuno controlar cada 6 / 12 meses durante 3 años. Este control debería ser acompañado por su habitual Mamografía anual de la mama contralateral.

### **Tecnología a Emplear**

El control imagenológico acompañará al examen físico y de acuerdo al procedimiento quirúrgico empleado se elegirá la tecnología: a la Mamografía se le agregan tomas magnificadas comprimidas del lecho quirúrgico. Cuando se haya colocado prótesis se utilizará la técnica de Eklund. El complemento ecográfico es invaluable para pesquisar hallazgos y/o para categorizarlos.

Habitualmente con los procedimientos antedichos se define la conducta a seguir (control en otros 6 meses) o la investigación con punciones diagnósticas (core o mamotomía).

El último recurso sería la Resonancia Magnética con contraste que no debería realizarse antes de los 6 meses de la cirugía o de los 9 meses de finalizada la radioterapia para evitar falsos positivos.

### **Resonancia Magnética con Contraste**

La Resonancia Magnética en el seguimiento de la mama reconstruida tiene como principal indicación el diagnóstico diferencial entre cambios postratamiento y recidiva. La utilidad de la Resonancia Magnética en estas pacientes se basa en su capacidad en diferenciar distintos tejidos y fluidos, sumada a la evaluación morfológica y cinéticas de las lesiones luego de la administración del contraste endovenoso. En base a estas características la Resonancia Magnética podrá diferenciar, en la mayoría de los casos, hallazgos benignos como fibrosis, colecciones y necrosis grasa, de recidiva tumoral. En ocasiones, lesiones benignas como la necrosis grasa, pueden tener un comportamiento similar al cáncer en las imágenes de Resonancia Magnética. El método aporta a su vez alta sensibilidad y especificidad en la evaluación de las complicaciones de las prótesis mamarias.

En resumen, la Resonancia Magnética de mama permitirá el diagnóstico diferencial entre fibrosis y recidiva, la evaluación de las complicaciones postquirúrgicas y el análisis de las prótesis mamarias.

#### a) FIBROSIS VERSUS RECIDIVA

La Resonancia Magnética de mama con contraste, presenta alta sensibilidad y especificidad en el diagnóstico diferencial entre fibrosis y recidiva. En la recidiva se tienen en cuenta los mismos criterios morfológicos y cinéticos de captación que en el cáncer no tratado, en cambio el tejido fibroso no capta contraste. La importancia de la Resonancia Magnética en el diagnóstico de recidiva está basada en el alto Valor Predictivo Negativo, de aproximadamente 99%. Con el fin de realizar el diagnóstico diferencial entre fibrosis y recidiva, es de fundamental importancia, para evitar falsos positivos, respetar los tiempos necesarios para la evaluación con Resonancia Magnética de las pacientes con antecedentes quirúrgicos y actínicos, siendo el tiempo recomendado 6 y 9 meses respectivamente.

Luego del tratamiento radiante es frecuente el engrosamiento de la piel. En Resonancia Magnética la piel normal de la mama es simétrica, alcanzando un espesor de 0.5 a 2mm. La recidiva del cáncer de mama que compromete la piel, suele manifestarse como un refuerzo focal o nodular tras contraste asociado a engrosamiento de la piel más significativo, en cambio, los cambios benignos suelen manifestarse como áreas de refuerzo o engrosamiento más lineal, difuso o regular.

#### b) COMPLICACIONES POSTQUIRÚRGICAS

La Resonancia Magnética permite identificar y diferenciar colecciones (hematoma, seroma, absceso) de áreas de necrosis grasa, siendo esta última una posible causa de captación de contraste en pacientes operadas. La necrosis grasa en Resonancia Magnética puede evidenciarse como quistes oleosos con o sin niveles en su interior, cicatriz focal, distorsión de la arquitectura y masas espiculadas, siendo en la mayoría de los casos, fácilmente reconocibles en el estudio mamográfico. Es frecuente el hallazgo de captación en halo, siendo importante en estos casos el análisis de la secuencia ponderada en T1 (sin supresión grasa y sin contraste endovenoso), en búsqueda de la intensidad de señal de tejido graso ocupando la región central. En la mama reconstruida con colgajo, ya sea libre o pediculado, las áreas de necrosis grasa suele encontrarse en la periferia, donde hay un menor aporte sanguíneo. La Resonancia Magnética permite diferenciar entre hallazgos benignos y malignos en pacientes con antecedentes de reconstrucción con colgajo de músculo recto abdominal que presenten anomalías palpables o dolor. La Resonancia Magnética es de utilidad en la evaluación de complicaciones luego de la lipotransferencia, permitiendo la evaluación preoperatoria del tejido graso alterado. Entre las complicaciones de esta técnica se encuentran la necrosis grasa, calcificaciones y esclerosis. A su vez, la Resonancia Magnética es de utilidad en el seguimiento de estas pacientes, ya que los cambios anatómicos ocasionados pueden dificultar la detección del cáncer.

#### c) EVALUACIÓN DE LAS PRÓTESIS MAMARIAS

La Resonancia Magnética es el método más preciso para determinar la integridad de las prótesis mamarias, siendo necesario por parte del radiólogo el conocimiento de las distintas variantes disponibles clínicamente. La sensibilidad y especificidad de la Resonancia Magnética en el diagnóstico de la rotura protésica es de aproximadamente 89% y 97% respectivamente, con una precisión del 92% y valor predictivo positivo del 99 % y negativo del 79%. En casos de rotura intracapsular, la presencia del signo de “linguini” en las imágenes de Resonancia Magnética presenta una sensibilidad del 87% y especificidad del 100%.

**Ante una paciente con expansor mamario es importante informar al radiólogo el modelo utilizado para que verifique la posibilidad de realizar una Resonancia Magnética, ya que la mayoría de las variantes disponibles la contraindican.**

### **Conclusión**

La técnica de cirugía oncoplástica mamaria sigue siendo segura y efectiva, sin afectar significativamente a la vigilancia postoperatoria. Los hallazgos mamográficos fueron similares a los observados en pacientes sin reconstrucción. Si bien, el período para alcanzar la estabilidad mamográfica es un poco mayor, el beneficio psicológico para estas pacientes reconstruidas, y su alta solicitud en la actualidad, hacen que se deba intensificar el estudio y protocolizar el seguimiento para obtener los mejores resultados.

### **SEGUIMIENTO DE LA MAMA RECONSTRUIDA POST-MASTECTOMÍA (RMPM)**

RECONSTRUCCIÓN MAMARIA POST-MASTECTOMÍA	RECOMENDACIÓN		
	INDICACIÓN	MÉTODO DE IMÁGENES	INTERVALO
<b>RMPM PRÓTESIS</b>	Control de la mama reconstruida	Ecografía	De acuerdo a cuadro clínico
	Complicación de prótesis mamarias	Resonancia Magnética con cte	De acuerdo a cuadro clínico
<b>RMPM COLGAJOS</b>	Control de la mama reconstruida	Mamografía y Ecografía	Cada 6 / 12 meses hasta los 3 años
<b>RMPM LIPOTRANSFERENCIA AUTÓLOGA SIN MANIPULACIÓN DE STEM-CELLS (LIPOFILLING)</b>	Control de la mama reconstruida	Mamografía y Ecografía	Cada 6 / 12 meses hasta los 3 años
	Complicaciones postquirúrgicas	Resonancia Magnética con cte	De acuerdo a cuadro clínico
<b>MASTECTOMÍA CON CONSERVACIÓN DE COMPLEJO ARÉOLA-PEZÓN (CAP)</b>	Control de la mama reconstruida	Mamografía y Ecografía	Cada 6 / 12 meses hasta los 3 años

## **SEGUIMIENTO DE LA MAMA RECONSTRUIDA (RMCC)**

RECONSTRUCCIÓN MAMARIA POST-CIRUGÍA CONSERVADORA O MASTECTOMÍA PARCIAL (RMCC)	RECOMENDACIÓN		
	INDICACIÓN	MÉTODO DE IMÁGENES	INTERVALO
<b>RMCC PRÓTESIS</b>	Control de la mama reconstruida Complicación de prótesis mamarias	Mamografía y Ecografía Resonancia Magnética con cte	Cada 6 / 12 meses hasta los 3 años De acuerdo a cuadro clínico
<b>RMCC MASTOPLASTIA DE RECONSTRUCCIÓN O PEXIA</b>	Control de la mama reconstruida	Mamografía y Ecografía	Cada 6 / 12 meses hasta los 3 años
<b>RMCC COLGAJO</b>	Control de la mama reconstruida Complicaciones postquirúrgicas	Mamografía y Ecografía Resonancia Magnética con cte	Cada 6 / 12 meses hasta los 3 años De acuerdo a cuadro clínico
<b>RMCC LIPOTRANSFERENCIA AUTÓLOGA SIN MANIPULACIÓN DE STEM-CELLS (LIPOFILLING)</b>	Control de la mama reconstruida Complicaciones postquirúrgicas	Mamografía y Ecografía Resonancia Magnética con cte	Cada 6 / 12 meses hasta los 3 años De acuerdo a cuadro clínico

Control de la mama contralateral: Mamografía y Ecografía anuales. En pacientes de alto riesgo agregar Resonancia Magnética con gadolinio (preferentemente)

### **Referencias**

- Veber M, Tourasse C, Toussoun G, Moutran M, Mojallal A, Delay E. Radiographic findings after breast augmentation by autologous fat transfer. *Plast Reconstr Surg.* 2011;127(3):1289-99.
- Min Jung Kim, Ji Youn Kim, Jung Hyun yoon, Hyun Youk, Hee lung moon, Eun Ju Son, Jin Young Kwak, Eun Kyung Kim. How to find an isoechoic lesion with breast ultrasound. *Radiographics* 2011; 31:663-676.
- Garrido I, Leguevaque P, Gandloff D, Mojallal A. The adipose tissue transfer in the mammary parenchyma. Review of the literature on modifications of the radiological images. *Ann Chir Plast Esthet* 2010, 55 (6) 568-577.
- Losken A, Schaefer TG, Newell M, Styblo TM. The impact of partial breast reconstruction using reduction techniques on postoperative cancer surveillance. *Plast Reconstr Surg.* 2009;124(1):9-17.
- Carvajal J, Patiño JH. Mammographic findings after breast augmentation with autologous fat injection. *Aesthet Surg J.* 2008;28(2):153-62.
- Kang BJ, Jung JI, Park C, Park WC, Jeon HM, Hahn ST, Lee JM. Breast MRI findings after modified radical mastectomy and transverse rectus abdominis myocutaneous flap in patients with breast cancer. *J Magn Reson Imaging* 2005, 21(6) 784-91.
- Eidelman Y, Liebling RW, Buchbinder S, Strauch B, Goldstein RD. Mammography in the evaluation of masses in breasts reconstructed with TRAM flaps. *Ann Plast Surg.* 1998;41(3):229-33.
- Leibman AJ, Styblo TM, Bostwick J 3rd. Mammography of the postreconstruction breast. *Plast Reconstr Surg.* 1997;99(3):698-704.
- Leibman AJ, Styblo TM, Bostwick J. Mammography of the postreconstruction breast. *Plastic Reconstr Surg* 1997, 99 (3) 698-704.
- Monticciolo DL, Ross D, Bostwick J 3rd, Eaves F, Styblo T. Autologous breast reconstruction with endoscopic latissimus dorsi musculocutaneous flaps in patients choosing breast-conserving therapy: mammographic appearance. *AJR Am J Roentgenol.* 1996;167(2):385-9.
- Dershaw DD. Mammography in patients with breast cancer treated by breast conservation. *AJR Am J Roentgenol* 1995, 164-309.
- Dieguez A, Martínez de Vega V. Resonancia Magnética de Mama con Contraste Endovenoso. *Rev Arg Mastol* 2007; 27 (95): 153-178.

Kalli S, Freer P, Rafferty E. Lesions of the Skin and Superficial Tissue al Breast MR Imaging. RadioGraphics 2010; 30: 1891-1913.

Daly C, Jaeger B, Sill D. Variable Appearances of Fat Necrosis on Breast MRI. AJR 2008; 191: 1374-1380.

Karpati Devon R, Rosen M, Mies C, et al. Breast Reconstruction with a Transverse Rectus Abdominis Myocutaneous Flap: Spectrum of Normal and Abnormal MR Imaging Findings. RadioGraphics 2004; 24: 1287-1299.

Da-Li Mu, Jie Luan, LanHua Mu, Min-Qiang Xin. Breast Augmentation by Autologous Fat Injection Grafting: Management and Clinical Analysis of Complications. Ann Plast Surg 2009; 63; 124 – 127.

Middleton MS, McNamara MP Jr. Breast Implant Classification with MR imaging correlation: (CME available on RSNA link). RadioGraphics 2000; 20 (3): E1.

Hölmich LR, Vejborg I, Conrad C, et al. The Diagnosis of Breast Implant Rupture: MRI Findings compared with findings at explantation. Eur J Radiol. 2005; 53 (2): 213-225.

Tark KC, Jeong HS, Roh TS, et al. Analysis of 30 breast implant rupture cases. Aesthetic Plast Surg. 2005; 29 (6): 460-469.