

**Programa Nacional de Consensos Inter-Sociedades
Programa Argentino de Consensos de Enfermedades Oncológicas**

**CONSENSO SOBRE GANGLIO CENTINELA
POSITIVO EN ESTADIOS INICIALES DE CANCER
DE MAMA**

Instituciones participantes

Sociedad Argentina de Mastología, Asociación Argentina de Oncología Clínica, Asociación Argentina de Ginecología Oncológica, Asociación Médica Argentina, Sociedad Argentina de Cancerología, Sociedad Argentina de Patología, Sociedad Argentina de Radiología, Sociedad Argentina de Terapia Radiante Oncológica, Sociedad de Obstetricia y Ginecología de Buenos Aires, Federación Argentina de Sociedades de Ginecología y Obstetricia, Instituto de Oncología "Ángel Roffo".

Academia Nacional de Medicina

INTRODUCCIÓN

El estado de los ganglios axilares es un importante factor pronóstico y se utiliza para la elección del tratamiento de las pacientes con cáncer de mama. Estudios clínicos han demostrado que la biopsia del ganglio centinela (BGC) es tan segura como la linfadenectomía axilar (LA) para la estadificación en pacientes con cáncer de mama temprano axila clínicamente negativa. Los trabajos publicados demuestran que entre el 40% y el 60% de los casos el ganglio centinela (GC) es el único positivo. Debido a esto se han realizado estudios de investigación para comprobar la necesidad de realizar LA en pacientes con 1 o 2 GC positivos. Estos estudios demostraron que la misma podría no efectuarse en pacientes seleccionadas axila clínicamente negativa con 1 o 2 ganglios positivos a las cuales se les realizará tratamiento conservador (tumorectomía más radioterapia) y adyuvante sistémico (hormonoterapia y/o quimioterapia).

En este consenso se consideran los siguientes temas:

1. Estudio por imágenes

2. Tratamiento quirúrgico

a) Conducta en pacientes con tratamiento conservador y ganglio centinela con células tumorales aisladas (CTA) o micrometástasis.

b) Conducta en pacientes con mastectomía y ganglio centinela con células tumorales aisladas o micrometastasis.

c) Conducta en pacientes con tratamiento conservador y ganglio centinela con macrometástasis.

d) Conducta en pacientes con mastectomía y ganglio centinela con macrometástasis.

3. Estudio anatomopatológico del ganglio centinela.

4. Radioterapia

5. Tratamiento adyuvante sistémico

a) Tratamiento hormonal adyuvante

b) Tratamiento quimioterapico adyuvante

1- Imágenes

Objetivo:

La ecografía de la axila está particularmente indicada en pacientes con valoración clínica dificultosa, obesidad, lesiones palpables y ante cualquier sospecha clínica.

Los ganglios linfáticos sospechosos podrían ser biopsiados, ya sea por punción con aguja fina (PAAF) o con aguja gruesa (biopsia core), ambos bajo guía ecográfica para certificar la positividad del compromiso axilar.

Además, la ecografía axilar, por su alto valor predictivo negativo para macrometástasis, si bien no excluye la presencia de micrometástasis o de células tumorales aisladas, podría colaborar en la decisión de evitar la disección axilar ante clínica y ecografía negativa.

La ecografía axilar debe realizarse como un procedimiento independiente al estudio integral ecográfico de la mama, siempre y cuando el profesional disponga de este recurso.

- **Ganglio axilar normal:**

El clásico concepto del tamaño de los ganglios ha perdido sustento. Ganglios grandes pueden no ser metastáticos y ganglios normales y/o pequeños pueden serlo.

El ganglio linfático axilar ecográficamente normal debe ser:

- Ovoide
- Cortical fina, no mayor a 3 mm
- Forma arriñonada
- Flujo vascular central
- Contornos lisos y definidos

- **Evaluación axilar por ecografía:**

Se considera el primer método no quirúrgico por imágenes para la evaluación de los tres niveles ganglionares de la axila.

La evaluación ecográfica axilar es moderadamente sensible y puede tener una alta especificidad cuando las características morfológicas son tomadas en cuenta.

En ausencia de criterios de afectación linfática por ecografía el valor predictivo negativo del ganglio centinela aumenta.

Cómo identificar un ganglio patológico:

Los cambios morfológicos han sido estudiados por Bedi et al. (1), y los ha clasificado según el grado de sospecha en seis categorías (Fig 1)

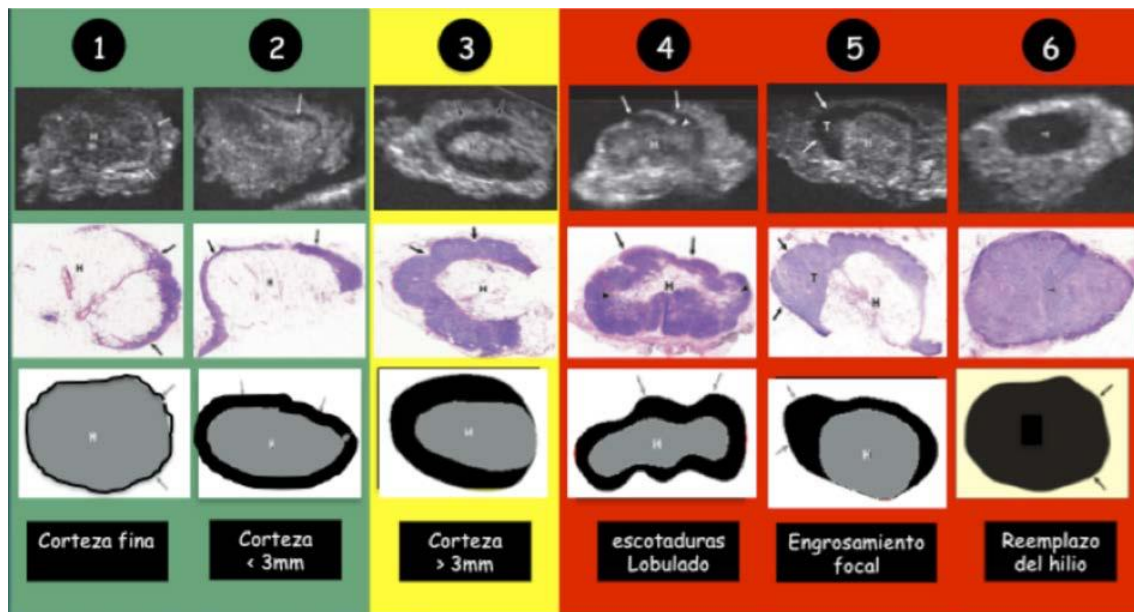


Fig. 1: Diagrama de los diferentes grados de sospecha de afectación ganglionar realizado por Bedi DG et al.

Debemos mencionar que la pérdida o reemplazo del hilio vascular es sumamente específico de la infiltración de células tumorales. Sin embargo, este signo es de aparición tardía y con escasa sensibilidad diagnóstica.

Se ha adoptado la clasificación de cinco grados de afectación realizada por Nariya Cho et al. (2) tratando de hacer un paralelismo con la clasificación del BI RADS (BR) para la mama, incorporando en axila la sigla BRN. (3) (Fig 2)

- BRN 1 } Alto valor predictivo negativo
- BRN 2 }
- BRN 3 → Indefinido
- BRN 4 } Alto valor predictivo positivo
- BRN 5 }



Fig. 2: Cuadro en el cual se observa la propuesta de la clasificación modificada y adaptada. (BRN) (3)

- **Biopsia con aguja fina vs. aguja gruesa:**

Cuando se realiza una evaluación pre operatoria de la axila se podría realizar una biopsia para certificar los hallazgos altamente predictivos de metástasis ganglionar, previo a que la paciente sea sometida a cirugía axilar.

Para esto se podría realizar punción con aguja fina o punción core con aguja gruesa.

Ambos procedimientos muestran una baja tasa de morbilidad y bajo porcentaje de complicaciones.

Conclusión:

Actualmente la ecografía es el método por imágenes más adecuado para la evaluación axilar.

Los cambios morfológicos de los ganglios importan más que el tamaño de los mismos.

Se describen las distintas categorías de sospecha de acuerdo al espesor de la cortical.

El signo más categórico es el reemplazo del hilio y la inversión del flujo.
La suma de hallazgos en los ganglios afectados aumenta el valor predictivo positivo de la ecografía.
La ecografía axilar permite guiar las punciones biópsicas que certificarían los hallazgos de sospecha.

BIBLIOGRAFÍA

- 1) Bedi DG, Krishnamurthy S. Et al Cortical morphologic features of axillary lymph nodes as a predictor of metastasis in breast cancer: in vitro sonographic study AJR 2008: 191:646-652.
- 2) Nariya Cho et al. Preoperative Sonographic Classification of Axillary Lymph Nodes in Patients With Breast Cancer. AJR 2009;193:1731-1739.
- 3) Rostagno R, Benitez M. La ecografía axilar en cáncer de mama. Una mirada hacia el futuro próximo. SLAC 10/2014: Editorial Ascune. 59-62

2 - Tratamiento quirúrgico

2.a Conducta en pacientes con tratamiento conservador y GC con CTA o micrometástasis.

La evidencia actual indica que la linfadenectomía axilar puede ser omitida en forma segura en las pacientes con CTA o micrometástasis en el GC. Esta evidencia se basa principalmente en los resultados de 3 estudios randomizados y prospectivos: NSABP B 32, ACOSOG Z0010 y el IBCSG 23-01.

En el NSABP B 32 y en el ACOSOG Z0010 se investigaron la presencia de micrometástasis ocultas en los ganglios centinelas negativos. En el primero estas se asociaron con una pequeña pero significativa disminución de la sobrevida libre de enfermedad y global a los 5 años, sin embargo se concluyó que estas reducciones no tuvieron relevancia clínica.

En el ACOSOG Z0010 se demostró que la presencia de micrometástasis no empeora la sobrevida.

El protocolo IBCSG 23-01 fue diseñado para determinar si la linfadenectomía axilar es un sobretratamiento en las pacientes con micrometástasis en el GC. Es un estudio multicéntrico, randomizado fase 3 de no inferioridad en pacientes con T1-T2 con micrometástasis en el GC a las cuales se les realizó tratamiento conservador. Las pacientes fueron randomizadas a linfadenectomía axilar o a GC sólo. Con un seguimiento a 5 años la sobrevida libre de enfermedad fue igual para las dos ramas. La conclusión de este protocolo fue que para pacientes con micrometástasis en el GC a las cuales se les realizó cirugía conservadora más radioterapia en el volumen mamario (en el 97% de los casos) y tratamiento adyuvante sistémico (96%) la linfadenectomía axilar no es necesaria.

En base a la evidencia científica actual este consenso considera que la linfadenectomía axilar puede ser omitida en las pacientes con CTA o micrometástasis en el GC a las cuales se les realizará tratamiento conservador.

2.b Conducta en pacientes con mastectomía y GC con células tumorales aisladas o micrometástasis

En el Memorial Sloan Kettering Cancer Center investigaron la evolución de 535 pacientes que fueron tratadas con mastectomía o cirugía conservadora a las cuales por diferentes motivos no se les realizó linfadenectomía axilar con 1 o 2 ganglios centinelas positivos. La mayoría eran estadios iniciales, receptores hormonales positivos, HER2 negativo y con enfermedad ganglionar mínima (91%-93% células tumorales aisladas o micrometástasis).

Las recaídas loco regionales y a distancia, la sobrevida libre de enfermedad y global fueron iguales para los dos grupos.

En el estudio IBCSG 23-01 un subgrupo de pacientes (9%) fue tratada con mastectomía y el porcentaje de recidivas loco regionales fue similar que en el que se realizó cirugía conservadora.

Este consenso considera que en las pacientes con cáncer de mama temprano con CTA o micrometástasis a las cuales se les realizará una mastectomía podría omitirse la linfadenectomía axilar.

2.c Conducta en pacientes con tratamiento conservador y ganglio centinela con macrometástasis

Luego de la publicación del protocolo ACOSOG Z0011 en el año 2011 se discute la necesidad de efectuar la linfadenectomía axilar en las pacientes con cáncer de mama temprano con 1 o 2 ganglios positivos a las cuales se les realiza tratamiento conservador y adyuvancia sistémica.

En este protocolo se randomizaron a las pacientes a linfadenectomía axilar o a ganglio centinela solo.

Los criterios de inclusión fueron:

1. Pacientes con tumores de hasta 5 cm (T1 y T2)
2. Axila clínicamente negativa
3. Uno o 2 ganglios centinelas positivos
4. Pacientes a las cuales se les realizará cirugía conservadora, radioterapia de volumen mamario total y tratamiento adyuvante sistémico.

Los primeros resultados del Z0011 demostraron que no existe diferencia en la sobrevida libre de enfermedad y sobrevida global en las pacientes con o sin linfadenectomía axilar.

Con un seguimiento de 9.25 años los resultados son similares, aunque no aplicables a:

1. Tumor mayor a 5 cm
2. Axila con ganglios palpables altamente sospechosos.
3. Más de 2 ganglios centinelas positivos.
4. Extensión extranodal de las metástasis ganglionares.
5. Pacientes a las cuales se les realizará una mastectomía.
6. Pacientes a las cuales se les realizará irradiación parcial de la mama.
7. Pacientes a las cuales se les indicará neoadyuvancia sistémica.

Este consenso sugiere omitir la linfadenectomía axilar en casos seleccionados de cáncer de mama con axila clínicamente negativa, T1-T2, con 1 o 2 ganglios centinelas positivos, con tratamiento conservador y adyuvancia sistémica, que cumplan con los criterios del Z0011.

2.d Conducta en pacientes con mastectomía y macrometástasis

El estudio ACOSOG Z0011 no incluyó pacientes con mastectomía por lo cual los resultados del mismo no se pueden extrapolar a estas pacientes.

El AMAROS es un estudio prospectivo randomizado que incluyó pacientes con mastectomía con 1 o 2 ganglios centinelas positivos a las cuales se les realizó radioterapia axilar o linfadenectomía axilar. A pesar que en este estudio no se demostró beneficio en la sobrevida cuando se realizó la linfadenectomía axilar, no se pueden sacar conclusiones acerca de la seguridad de la omisión de la linfadenectomía en pacientes con mastectomía y ganglio centinela positivo.

Este consenso considera que según la evidencia científica actual, la linfadenectomía axilar debe ser el estándar de cuidado en pacientes con mastectomía y macrometastasis.

En los casos en que el ganglio centinela sea positivo en la biopsia diferida el equipo actuante puede optar por realizar Radioterapia axilar.

BIBLIOGRAFIA

- 1) Krag D, Weaver D, et al. The sentinel node in breast cancer, a multicenter validation study. *N. Engl. J. Med.* 1998; 339:941-946.
- 2) Mansel RE, Fallowfield I, Kissin M et al. Randomized multicenter trial of sentinel node biopsy versus standard axillary treatment in operable breast cancer: the ALMANAC Trial. *J. Natl Cancer Inst.* 2006; 98: 599- 609.
- 3) Veronesi U., Viale G, Paganelli G et al. Sentinel lymph node biopsy in breast cancer : ten- year results of a randomized controlled study. *Ann.Surg.* 2010;251: 595- 600.
- 4) Canavese G, Cattirich A, Vecchio C et al. Sentinel node biopsy compared with complete axillary for staging early breast cancer with clinically negative lymph nodes: results of randomized trial. *Ann.Oncol.* 2009;20:1001-1007.
- 5) Albertini JJ, Lyman GH, Cox C, et al. Lymphatic mapping and sentinel node biopsy in the patient with breast cancer. *JAMA.* 1996;276:1818–1822.
- 6) Cox CE, Pendas S, Cox JM, et al. Guidelines for sentinel node biopsy and lymphatic mapping of patients with breast cancer. *Ann Surg.* 1998;227:645–653.
- 7) Lyman GH, Giuliano AE, Somerfield MR et al. American Society of Clinical Oncology guideline recommendations for sentinel lymph node biopsy in early –stage breast cancer. *J.Clin.Oncol.* 2005;23:7703-7720.
- 8) Julian T, Anderson SJ, Krag DN et al. 10 yr follow-up results of NSABP B-32 , a randomized phase III clinical trial to compare sentinel node resection to conventional

- axillary dissection in clinically node-negative breast cancer patients. *J. Clin. Oncol.* 2013;31:(suppl:abstr 1000)
- 9) Giuliano AE, Hawes D, Ballman KV, et al. Association of occult metastases in sentinel lymph nodes and bone marrow with survival among women with early-stage invasive breast cancer. *JAMA.* 2011;306:385–393.
 - 10) Cote. A, Giuliano A, Hawes.K et al. ACOSOG Z0010: A multicenter prognostic study of sentinel node and bone marrow micrometastasis in women with clinical T1T2 N0 M0 breast cancer. *Journal of clinical Oncol.*
 - 11) Galimberti V I, Cole BF, Zurrada S, et al. Axillary dissection versus no axillary dissection in patients with sentinel-node micrometastases (IBCSG 23-01): a phase 3 randomised controlled trial. *Lancet Oncol.* 2013;14:297–305.
 - 12) Chen SL, Hoehne FM, Giuliano AE. The prognostic significance of micrometastases in breast cancer: a SEER population-based analysis. *Ann Surg Oncol.* 2007;14: 3378–3384.
 - 13) Milgrom S, Cody H, Tan L, Morrow M et al. Characteristics and outcomes of sentinel node-positive breast cancer patients after total mastectomy without axillary specific treatment. *Ann Surg Oncol*
 - 14) Giuliano AE, Hunt KK, Ballman KV et al. Axillary dissection vs no axillary dissection in women with invasive breast cancer and sentinel node metastasis: a randomized clinical trial. *JAMA* 2011; 305; 569–575.
 - 15) Giuliano AE, McCall L, Beitsch P et al. Locoregional recurrence after sentinel lymph node dissection with or without axillary dissection in patients with sentinel lymph node metastases: the American College of Surgeons Oncology Group z0011 randomized trial. *Ann. Surg.* 2010; 252; 426– 432; discussion 432–433.
 - 16) Lyman GH, Temin S, Edge SB et al. Sentinel lymph node biopsy for patients with early-stage breast cancer: American Society of Clinical Oncology clinical practice guideline update. *J. Clin. Oncol.* 2014; 32; 1365–1383.
 - 17) National Comprehensive Cancer Network clinical practice guidelines in oncology 2015. Access date: 26th February 2015. Available at: https://www.nccn.org/store/login/login.aspx?ReturnURL=http://www.nccn.org/professionals/physician_gls/pdf/breast.pdf.
 - 18) Senkus E, Kyriakides S, Penault-Llorca F et al. Primary breast cancer: ESMO clinical practice guidelines for diagnosis, treatment and follow-up. *Ann. Oncol.* 2013; 24(Suppl. 6); vi7– vi23.
 - 19) Giuliano A, Ballman C, McCall L et al. Effect of axillary dissection vs no axillary dissection on 10-year overall survival among women with invasive breast cancer and sentinel node metastasis. The ACOSOG Z0011 (Alliance) Randomized clinical trial. *JAMA* 2017;318(10)918-926.
 - 20) Lyman G, Somerfield M, Bosserman L et al. Sentinel Lymph Node Biopsy for patients with early stage breast cancer: American Society of Clinical Oncology. Practice guideline update. *Journal of Clinical Oncology.* Volume 35, number 5, 2017.

3 - Ganglio Centinela (GC): Anatomía Patológica.

Se considera GC aquel ganglio coloreado y/o que exprese radioactividad o que haya sido remitido como tal; en este último caso, se recomienda aclararlo en el informe.

El mismo se estudia en forma diferida y/o de manera intraoperatoria.

Estudio diferido

Procesamiento macroscópico

Para su procesamiento macroscópico el GC se hemisecciona o se corta en rodajas de 2-3mm de espesor y se incluye en su totalidad.

Procesamiento histológico

Todas las rodajas obtenidas en el procesamiento macroscópico deben ser incluidas en parafina; se recomienda estudiar una sección histológica completa de cada rodaja con técnica de rutina (coloración con hematoxilina-eosina) y conservar el resto del material para eventuales estudios adicionales.

En el informe histopatológico deben constar todos los elementos morfológicos necesarios para estadificar a la paciente según TNM vigente.

Existen 3 tipos de compromiso ganglionar por células tumorales:

- Las **macrometástasis** son aquellas metástasis > 2mm y se estadifica como pN1.
- Las **micrometástasis** miden > 0,2 mm pero no más de 2mm y/o están constituidas por >200 células y corresponden a la categoría de pN1mi o pN 1mi (gc).
- Las submicrometástasis o **células tumorales aisladas** (CTA) tienen un tamaño $\leq 0,2$ mm o están constituidas por ≤ 200 células, son generalmente detectadas por inmunohistoquímica (IHQ) y se consignan como pN0(i+).

El tamaño de la metástasis tumoral está determinado por la dimensión de cualquier grupo de células tumorales contiguas. No importa si la misma está confinada al ganglio linfático, se extiende por fuera del ganglio (extensión extranodal), está totalmente fuera del ganglio linfático e invade el tejido adiposo, o si está dentro de un linfático adyacente al ganglio.

Cuando se observan múltiples depósitos tumorales en el ganglio linfático, micrometástasis o células tumorales aisladas (CTA), se utiliza el tamaño del foco contiguo más grande para clasificarlo. No se utiliza la suma de los depósitos tumorales individuales, ni el área en la cual los mismos están distribuidos. Cuando la metástasis tumoral induce una reacción estromal (desmoplasia), la dimensión combinada de las células tumorales y la fibrosis determina el tamaño de la misma.

Examen intraoperatorio:

En la actualidad no se considera indispensable el examen intraoperatorio del mismo. Hay falta de guías estandarizadas para determinar su realización.

De ser considerado necesario el estudio intraoperatorio del GC por el grupo de trabajo es recomendable la presencia del patólogo en el quirófano.

En la mayoría de los casos se utiliza la impronta citológica como método para este estudio intraoperatorio, con el ganglio hemiseccionado o seccionado en rodajas de 2 - 3 mm de espesor, según el tamaño del mismo; impronta de todas las caras de dichas rodajas, con fijación en alcohol 96° y coloración con azul de toluidina. La elección de esta metodología de trabajo se basa en que la impronta citológica resulta útil para este tipo de estudio y, además, preserva el material. El estudio intraoperatorio también se puede realizar mediante cortes por congelación.

Cualquiera sea el método elegido, se aconseja no exceder el número de 3 ganglios para el estudio intraoperatorio.

Es importante aclarar que el estudio intraoperatorio de un GC, como toda biopsia intraoperatoria, está sujeto a su confirmación o no en el estudio diferido.

Inmunohistoquímica

No se considera imprescindible la utilización rutinaria de inmunohistoquímica para el estudio del ganglio centinela.

Se la considera un estudio auxiliar, quedando a criterio del patólogo su utilización (duda diagnóstica, carcinomas lobulillares, etc.).

BIBLIOGRAFIA

- 1) American Joint Committee on Cancer 2017. M.B. Amin et al. (eds.), AJCC Cancer Staging Manual, Eighth Edition.
- 2) College American Pathologists Protocol for the Examination of Specimens From Patients With Invasive Carcinoma of the Breast Based on AJCC/UICC TNM, 7th edition. Protocol web posting date: January 2016.
- 3) Manual Operativo de Anatomía Patológica del Cáncer de Mama. Viniegra [et.al.]. - 3a ed. - Ciudad Autónoma de Buenos Aires: Instituto Nacional del Cáncer, 2014.
- 4) Sentinel lymph nodes for breast carcinoma: an update on current practice Maguire, A and Broggi, E. Histopathology 2016;68:152–167 (Rev).
- 5) Jaffer, S. and Bleiweiss, I. Evolution of Sentinel Lymph Node Biopsy in Breast Cancer, In and Out of Vogue? Adv Anat Pathol 2014;21:433–442 (Rev).

4 - RADIOTERAPIA

El objetivo del tratamiento locorregional en el estadio temprano del cáncer de mama es el de erradicar la enfermedad microscópica para maximizar el control locorregional y minimizar la siembra a sitios distantes, y por este medio mejorar la sobrevida global.

Importantes ensayos randomizados demostraron que la irradiación ganglionar postoperatoria luego de cirugía conservadora o mastectomía en pacientes con ganglios positivos o ganglios negativos de alto riesgo no solamente mejora el control locorregional sino que disminuye las metástasis a distancia con tendencia al aumento de la sobrevida y un excelente perfil de toxicidad (EBCTCG 2011, EBCTCG 2014, MA.20 y el EORTC 22922).

Sin embargo, cierto grupo de pacientes con cáncer de mama temprano y ganglios positivos, tienen bajo porcentaje de recurrencia axilar y alto porcentaje de sobrevida cáncer de mama específica aún sólo con biopsia del ganglio centinela, sin vaciamiento axilar por lo que deben evaluarse otros factores de riesgo clínicos, anatomopatológicos y de perfil molecular.

En un estudio Fase III randomizado muticéntrico de no inferioridad (EORTC 10981-22023 AMAROS) se analizaron 1425 T1/T2 (hasta 3 cm) con axila clínicamente negativa y biopsia del ganglio centinela positivo en las que se comparó vaciamiento axilar versus radioterapia axilar. La hipótesis de este estudio fue evaluar si la radioterapia axilar en el cáncer temprano de mama podría proveer un control local y sobrevida similar a la disección axilar con menos efectos colaterales en mujeres con ganglio centinela positivo. Un 82% de las pacientes fue tratada con cirugía conservadora. Con una media de seguimiento de 6,1 años se obtuvieron similares índices de recurrencia local y sobrevida en ambos brazos. El linfedema a 5 años fue significativamente más frecuente en la rama de linfadenectomía axilar que en el brazo de radioterapia (23% vs 11%).

En el grupo de pacientes con vaciamiento axilar, un 33% de las pacientes tenía enfermedad residual en la axila. La Radioterapia axilar incluyó los contenidos de los tres niveles axilares y de la fosa supraclavicular medial. Es decir, que en pacientes con cáncer de mama inicial T1/T2 N0 clínico y ganglio centinela positivo en las cuales estuviera indicada la disección axilar y ésta no se efectuara, la radioterapia sería una alternativa con similares resultados.

CONCLUSIONES:

- 1) **Si los ganglios de la biopsia del ganglio centinela son negativos o presentan células tumorales aisladas** no se requiere de tratamiento adicional de la axila.
- 2) **Si los ganglios de la biopsia del ganglio centinela presentan micrometástasis (< 2 mm) de biología favorable** no se requiere

tratamiento adicional de la axila siempre y cuando reciban radioterapia de todo el volumen mamario y tratamiento sistémico. Algunos centros de radioterapia incluyen los niveles axilares I y II en los campos tangenciales de la mama (tangenciales altos) en pacientes con mayor riesgo de enfermedad axilar residual.

- 3) **Si la biopsia del ganglio centinela presentan 1 o 2 ganglios con macrometástasis**, podría evitarse el tratamiento adicional de la axila en pacientes con muy bajo riesgo de enfermedad axilar residual siempre y cuando se irradie el volumen mamario y reciban tratamiento sistémico. Cierta consideración debe darse en estos casos a la cobertura intencional de la axila baja, niveles axilares I y II a incluirse en los campos tangenciales de la mama (tangenciales altos).
- 4) **En pacientes con biopsia del ganglio centinela positiva el tratamiento adicional de la axila (cirugía y/o radioterapia) debe evaluarse en cada caso en particular en pacientes de alto riesgo de enfermedad ganglionar residual.**
Los factores a considerar para la toma de decisiones incluyen:
 - Número de ganglios positivos
 - Tamaño de las metástasis ganglionares
 - Extensión extracapsular
 - Tamaño tumoral
 - Paciente joven
 - Localización medial
 - Invasión linfovascular
 - Alto grado
 - Triple negativo
 - Alto Score de recurrencia
- 5) **Si los ganglios de la biopsia del ganglio centinela presentan 3 o más ganglios con macrometástasis**, se requiere de tratamiento adicional de la axila.
- 6) No deberían extrapolarse los resultados del ACOSOG Z0011 y IBSCSG 23-01 a pacientes que no cumplen con los criterios de elegibilidad de estos ensayos así como a pacientes que recibieron tratamientos diferentes a los de estos estudios.
- 7) En pacientes que presentan ganglio centinela positivo en la mastectomía, la axila debe ser referida a vaciamiento o a radioterapia. Basado en la evidencia actual, no es apropiada sólo la observación en pacientes con ganglio centinela positivo después de mastectomía.
- 8) **Para irradiar en forma precisa el volumen mamario así como los distintos niveles axilares, es imprescindible la utilización de técnicas de radioterapia conformacionales delineando con precisión las áreas a tratar.**

Conclusiones finales:

No existe en la actualidad claro consenso acerca de las indicaciones de radioterapia en pacientes con ganglios axilares clínicamente negativos y 1 a 2 ganglios centinela positivos. Cada Radiooncólogo debe decidir cómo manejar mejor la axila en la era del ganglio centinela en un contexto multidisciplinario.

BIBLIOGRAFIA

- 1)** Early Breast Cancer Trialists' Collaborative Group (EBCTCG), Darby S, McGale P, Correa C, et al. Effect of radiotherapy after breast-conserving surgery on 10-year recurrence and 15-year breast cancer death: meta-analysis of individual patient data for 10,801 women in 17 randomised trials. *Lancet*. 2011 Nov 12; 378 (9804): 1707-16.
- 2)** Early Breast Cancer Trialists' Collaborative Group (EBCTCG), McGale P, Taylor C, Correa C et al. Effect of radiotherapy after mastectomy and axillary surgery on 10-year recurrence and 20-year breast cancer mortality: meta-analysis of individual patient data for 8135 women in 22 randomised trials. *Lancet* 2014; 383: 2127-2135
- 3)** Timothy Whelan et al. Regional Nodal Irradiation in Early-Stage Breast Cancer. *N Engl J Med* 2015; 373:307-316
- 4)** Poortmans PM1, Collette S, Kirkove C, et al. Internal Mammary and Medial Supraclavicular Irradiation in Breast Cancer. *New Engl J Med*. 2015 Jul 23;373(4):317-27.
- 5)** Galimberti V, Cole BF, Zurrada S, Viale G, Luini A, Veronesi P et al. Axillary dissection versus no axillary dissection in patients with sentinel-node micrometastases (IBCSG 23-01): a phase 3 randomised controlled trial. *Lancet Oncol*. 2013 Apr; 14(4):297-305.
- 6)** Giuliano AE, McCall L, Beitsch P, Whitworth PW et al. Locoregional recurrence after sentinel lymph node dissection with or without axillary dissection in patients with sentinel lymph node metastases: the American College of Surgeons Oncology Group Z0011 randomized trial. *Ann Surg*. 2010 Sep;252(3):426-32.
- 7)** Giuliano AE, Ballman K, McCall L, et al. Locoregional Recurrence After Sentinel Lymph Node Dissection With or Without Axillary Dissection in Patients With Sentinel Lymph Node Metastases: Long-term Follow-up From the American College of Surgeons Oncology Group (Alliance) ACOSOG Z0011 Randomized Trial. *Ann Surg*. 2016 Sep; 264 (3): 413-20.
- 8)** Donker M, van Tienhoven G, Straver ME, Meijnen P et al. Radiotherapy or surgery of the axilla after a positive sentinel node in breast cancer (EORTC 10981-22023 AMAROS): a randomised, multicentre, open-label, phase 3 non-inferiority trial. *Lancet Oncol*. 2014 Nov;15 (12): 1303-10.

- 9) Postoperative radiotherapy for breast cancer: UK consensus statements
Consenso online - Noviembre 2016
<https://www.rcr.ac.uk/clinical-oncology/service-delivery/postoperative-radiotherapy-breast-cancer-uk-consensus-statements>
- 10) Yazid Belkacemi a, Pauline T. Truong, et al. Adjuvant nodal radiotherapy in the era of sentinel node biopsy staging of breast cancer: A review of published guidelines and prospective trials and their implications on clinical practice. Critical Reviews in Oncology/Hematology 112 (2017) 171–178
- 11) Cameron W. Swanick, Benjamin D. Smith, Indications for adjuvant radiation therapy in breast cancer: a review of the evidence and recommendations for clinical practice. Chinese Clinical Oncology 2016;5(3):38

5 - Tratamiento adyuvante sistémico

5.1 Tratamiento Hormonal Adyuvante en Cáncer de Mama Ganglio Centinela Positivo

El tratamiento hormonal adyuvante tiene indicación en las pacientes consideradas hormono-dependientes, es decir que presentan receptores hormonales positivos (RE+RP+/RE+ RP-/ RE-RP+)

- **Pacientes Premenopausicas**

El tratamiento adyuvante hormonal en las pacientes premenopáusicas es Tamoxifeno 20 mg / día durante 5 años. Distintos ensayos clínicos mostraron beneficio en extender la adyuvancia hormonal con Tamoxifeno a 10 años, disminuyendo la recurrencia y la mortalidad, las pacientes que más se benefician con esa indicación son las que presentan ganglios positivos o factores adversos patológicos (ATLAS - ATTOM)

Se deben hacer algunas consideraciones en el tratamiento adyuvante hormonal cuando se trata de mujeres jóvenes < / = a 35 años, que mantuvieran persistencia de niveles altos de estrógenos después de la quimioterapia, que tuvieran 4 o más ganglios positivos, G 3 o alto riesgo en las plataformas genómicas

En esos casos el tratamiento tendrá una extensión de 5 años y la indicación será

Tamoxifeno + Supresión de la Función Ovárica (SFO) o Inhibidores de las Aromatasa + Supresión de la Función Ovárica (SFO)

La supresión de la función ovárica (SFO) se puede hacer con: Goserelin o Triptorelin o Leuprolide, y los Inhibidores de las Aromatasas que pueden emplearse son: Anastrozol 1 mg /día o Letrozole 2.5 mg /día o Exemestane 25 mg / día .

- **Pacientes Postmenopausicas**

El tratamiento adyuvante hormonal en las pacientes postmenopausicas es Tamoxifeno 20 mg/ día de 2 a 3 años luego swith o cambio para continuar con un Inhibidor de las Aromatasas : Anastrozol 1 mg /día o Letrozole 2.5 mg /día o Exemestane 25 mg / día hasta completar los 5 años o iniciar el tratamiento con un Inhibidor de las Aromatasas hasta cumplir los 5 años , los participantes de Saint Gallen 2017 recomiendan emplear en pacientes con cáncer de mama axila positiva, alto KI 67, alto grado tumoral, histología lobulillar, Her2+ , inhibidores de las aromatasas .

Hay suficiente información que avala el empleo desde el inició de Inhibidores de las Aromatasas en las pacientes posmenopáusicas durante 5 años en relación al swith.

Recientemente algunos ensayos y las guías NCCN 17 recomiendan extender la adyuvancia hormonal a 10 años en el contexto de lo que llama "Adyuvancia Extendida" en pacientes posmenopáusicas con un Inhibidor de las Aromatasas hasta completar los 10 años La extensión del tratamiento con un Inhibidor de Aromatasa adyuvante a 10 años muestra de manera significativa, alta tasa de supervivencia libre de enfermedad y una menor incidencia de cáncer de mama contralateral vs placebo, pero no incrementa la tasa de la supervivencia global. Por su parte también los asistentes a Saint Gallen 2017 recomiendan la adyuvancia extendida en pacientes con moderado a alto riesgo de recurrencia E II y E III

BIBLIOGRAFIA

- 1) Davies C, Pan H, Godwin J, et al Long-term effects of continuing adjuvant tamoxifen to 10 years versus stopping at 5 years after diagnosis of oestrogen receptor-positive breast cancer: ATLAS, a randomised trial *Lancet*. 2013;381:805-816
- 2) Gray RG, et al: aTTom: ASCO Annual Meeting. Abstract 5. Presented June 2, 2013.
- 3) Pagani O, Regan MM, Walley BA et al. Adjuvant exemestane with ovarian suppression in premenopausal breast cancer. *N Engl J Med* 2014; 371: 107–118.
- 4) Bernhard J, Luo W, Ribí K, et al: Patient reported outcomes with adjuvant Exemestane versus tamoxifen in premenopausal women with early breast cancer undergoing ovarian suppression (TEXT and SOFT): A combined analysis of two phase 3 randomised trials. *Lancet Oncol* 16:848-858, 2015
- 5) Meredith M. Regan, Prudence A. Francis, Olivia Pagani et. al. Absolute Benefit of Adjuvant Endocrine Therapies for Premenopausal Women With Hormone Receptor-Positive, Human Epidermal Growth Factor Receptor 2-Negative Early Breast Cancer: TEXT and SOFT Trials *J Clin Oncol* 34:2221-2231. 2016 A.S. Coates, E.P. Winer et al. *Annals of Oncology*. May 4, 2015 St Gallen 2015 NCCN 2. 2017 Meeting ASCO – Junio 2016 Chicago – USA
- 6) Harold J. Burstein, Christina Lacchetti, Holly Anderson et al. Adjuvant Endocrine Therapy for Women With Hormone Receptor-Positive Breast Cancer: American Society of Clinical Oncology Clinical Practice Guideline Update on Ovarian Suppression *J Clin Oncol* 34. 2016.
- 7) Ian Smith, Denise Yardley, Howard Burris et.al Comparative Efficacy and Safety of Adjuvant Letrozole Versus Anastrozole in Postmenopausal Patients With Hormone Receptor-Positive, Node-Positive Early Breast Cancer: Final Results of the Randomized Phase III Femara Versus Anastrozole Clinical Evaluation (FACE) Trial *J Clin Oncol* 35. 2017
- 8) Lisa Ryden , Marianne Heibert Arnlind , Sigurd Vitols et al. *The Breast* 26 (2016) 106-114
- 9) Early Breast Cancer Trialists' Collaborative Group (EBCTCG) *LANCET*, July 24, 2015
- 10) P.E. Goss, J.N. Ingle, K.I. Pritchard et.al. Extending Aromatase-Inhibitor Adjuvant Therapy to 10 Years. *The New England Journal of Medicine* July 16, 2016
- 11) Jin H, Tu D, Zhao N, et al. *J Clin Oncol*. 2012;30:718-721.
- 12) Boccardo F, Guglielmini P, Bordonaro R, et al. *Eur J Cancer*. 2013;49:1546-1554.
- 13) Dowsett M, Sestak I, Lopez-Knowles E, et al. *J Clin Oncol*. 2013;31:2783-2790
- 14) Gnant M, Harbeck N, Thomssen. St. Gallen/Vienna 2017CH. *Breast Care* 2017;12:102–107
- 15) G. Curigliano, H. J. Burstein, E. P. Winer, M. Gnant et al. *Annals of Oncology* 28: 1700–1712, 2017

5.2 Quimioterapia Adyuvante en Cáncer de Mama Ganglio Centinela Positivo.

Introducción

Las pacientes con ganglios positivos son candidatas a quimioterapia adyuvante, y si el tumor es hormono-dependiente, a la adición de terapia endócrina. La sobreexpresión o amplificación del HER2 indica el uso de terapia target anti HER2 al tratamiento adyuvante. Las pacientes con micrometástasis son consideradas como axila positiva desde el punto de vista del tratamiento sistémico. Algunas guías (1,2) sugieren que el score de recurrencia de 21 genes (OncotypeDX) podría ser considerado en pacientes seleccionadas con uno a tres ganglios comprometidos para evaluar el beneficio de adicionar quimioterapia a la terapia hormonal en base a los datos del análisis retrospectivo del SWOG 8814 (3). Otras guías (2) también sugieren la posibilidad de aplicar el score de recurrencia genómico en enfermedad ganglionar limitada, ej. un ganglio con micrometástasis, donde el valor pronóstico de la plataforma sería similar al de pacientes con axila negativa.

La estratificación de pacientes para el tratamiento se basa inicialmente en la expresión de receptores hormonales y HER2 y al riesgo de recurrencia según características anatómopatológicas (grado histológico, tamaño tumoral e invasión angiolinfática) (2)

Quimioterapia adyuvante

Los regímenes más apropiados cuando se considera quimioterapia adyuvante están basados en antraciclinas y taxanos (4). Los esquemas más recomendables son: adriamicina 60 mg/m y ciclofosfamida 600 mg/m cada 21 días por 4 cursos seguido de paclitaxel 80 mg/m/ semana por 12 semanas o su variante con densidad de dosis de antraciclinas; docetaxel 80 mg/m más ciclofosfamida 600 mg/m cada 21 días por cuatro aplicaciones (TC). Dos estudios randomizados demostraron el beneficio del régimen de antraciclinas con paclitaxel secuencial en mujeres con ganglios comprometidos sugiriendo mejoría en la sobrevida libre de enfermedad y mejoría en la sobrevida global con la adición de paclitaxel, este beneficio sería mayor en pacientes con receptores negativos (5, 6). Algunos estudios muestran beneficio en sobrevida libre de enfermedad y sobrevida global con la administración de quimioterapia en dosis densa en algunos subgrupos de pacientes (7). El régimen TC demostró similares beneficios a antraciclinas y taxanos en pacientes con receptores hormonales positivos y axila negativa o positiva con 1 a 3 ganglios y fue inferior en pacientes con más de 4 ganglios comprometidos y/o receptores hormonales negativos (8,9). Otros regímenes como CMF mostraron ser equivalentes en sobrevida global y sobrevida libre de enfermedad a 4 cursos de AC, sin embargo cuando fue comparado con 6 cursos de antraciclinas fue inferior (10) por lo tanto los

esquemas que contienen antraciclinas son los preferidos en pacientes axila positiva (2,10)

HER2 +

Todos los estudios que evaluaron la combinación de trastuzumab más quimioterapia en forma concurrente demostraron mejoría significativa en la sobrevida libre de enfermedad y sobrevida global con el uso de trastuzumab en pacientes HER2 + (11, 12, 13). El tratamiento debe administrarse por un año, seis meses son inferiores (14) y dos años no mostraron mayor beneficio (15). El estudio BCIRG evaluó en pacientes con axila positiva o negativa de alto riesgo la combinación de antraciclinas vs un régimen sin antraciclinas compuesto por la combinación de carboplatino más docetaxel y trastuzumab y no demostró diferencias significativas entre ambas ramas con trastuzumab (16) siendo la toxicidad cardíaca significativamente menor en el régimen sin antraciclinas.

Triple Negativo

En las pacientes con tumores triple negativo y axila positiva la quimioterapia adyuvante en base a antraciclinas y taxanos es estándar. La incorporación de platinos al régimen demostró beneficio en neoadyuvancia (16, 17) fundamentalmente en BRCA mutadas siendo su uso actualmente no recomendado más allá de ensayos clínicos.

BIBLIOGRAFIA

- 1- NCCN guidelines versión 2.2017
- 2- Henry y col. "American Society of Clinical Oncology: Role of patient and disease factors in adjuvant systemic therapy decisión making for early stage, operable breast cancer. ASCO endorsement of cancer care Ontario guideline recomendations" J Clin Oncol 2016
- 3- Albain, Barlow et al "Prognostic and predictive value of the 21 gene recurrence score assay in postmenopausal women with node positive, oestrogen receptor positive breast cancer on chemotherapy: A retrospective analysis of a randomised trial" The Lancet 2010; 11 (1) 55-65
- 4- Denduluri, Somerfield. "Selection of optimal adjuvant chemotherapy regimens of HER2 negative and adjuvant targeted therapy for HER2 positive breast cancer: an ASCO guideline adaptation of cancer care Ontario practice guidelines" J Clin Oncol abril 2016

- 5- Henderson, Berry "Improved outcomes from adding sequential paclitaxel but not from escalating doxorubicin dose in an adjuvant chemotherapy regimen for patients with node positive primary breast cancer. J Clin Oncol 2003; 21: 976
- 6- Mamounas, Bryant "Paclitaxel after doxorubicin plus cyclophosphamide as adjuvant chemotherapy for breast cancer: NSABP B 28 J Clin Oncol 2005; 23: 3686
- 7- Bergh "The adjuvant PANTHER study: comparison between dose dense and tailored epirubicin, cyclophosphamide and 5 fluoruracil plus docetaxel versus standard FEC-Docetaxel- J Clin Oncol 2016; abst 1002
- 8- Jones, Holmes "Docetaxel with Cyclophosphamide is associated with overall survival benefit compared with doxorubicin and cyclophosphamide. 7 year follow up of US Oncology Research Trial 9735 – J Clin Oncol 2009; 27: 1177
- 9- Blum "Interim joint analysis of the ABC phase III trials comparing TC vs TaxAC in women with high risk HER2 negative breast cancer – J Clin Oncol 2016, abst 1000
- 10- Early Breast Cancer Trialists' Collaborative Group "Polychemotherapy for Early Breast Cancer: An Overview of the randomized trials" The Lancet 2012
- 11- Romond, Perez "Trastuzumab plus adjuvant chemotherapy for operable HER2 positive breast cancer" N Engl J Med 2005; 353: 1673
- 12- Piccart "Trastuzumab after adjuvant chemotherapy for HER2 positive breast cancer" N Engl J Med 2005; 1659
- 13- Joensuu "Adjuvant docetaxel or Vinorelbine with or without trastuzumab in HER2 positive breast cancer" N Engl J Med 2006; 800
- 14- Pivot "6 months versus 12 months of adjuvant trastuzumab in HER2 positive breast cancer: Phare Trial" The Lancet Oncology 2013
- 15- Gianni "Treatment with trastuzumab for 1 year versus 2 years after adjuvant chemotherapy in patients with HER2 positive early breast cancer" Lancet Oncol 2011; 12 (3) 236
- 16- Slamon "10 years follow up of adjuvant ACT compared ACTH and TCH for HER2 positive early breast cancer" San Antonio Breast Cancer Symposium 2015

Manejo clínico-imagenológico-quirúrgico para GC+ en estadios iniciales del cáncer de mama

